第34回　京阪血液研究会

末梢血に形質細胞様の細胞が増加し診断に苦慮した一症例

大阪府済生会中津病院

中村恒仁[1)]　　武岡康信[2)]

1）検査技術科　　2）血液内科

2012.10.13

済生会中津病院の血液検査体制

BML職員	中津病院職員
血液検査全般（血算・凝固系等）	骨髄検査
血液内科以外の末梢血液分類	血液内科の末梢血液分類

末梢血液像

Peripheral blood

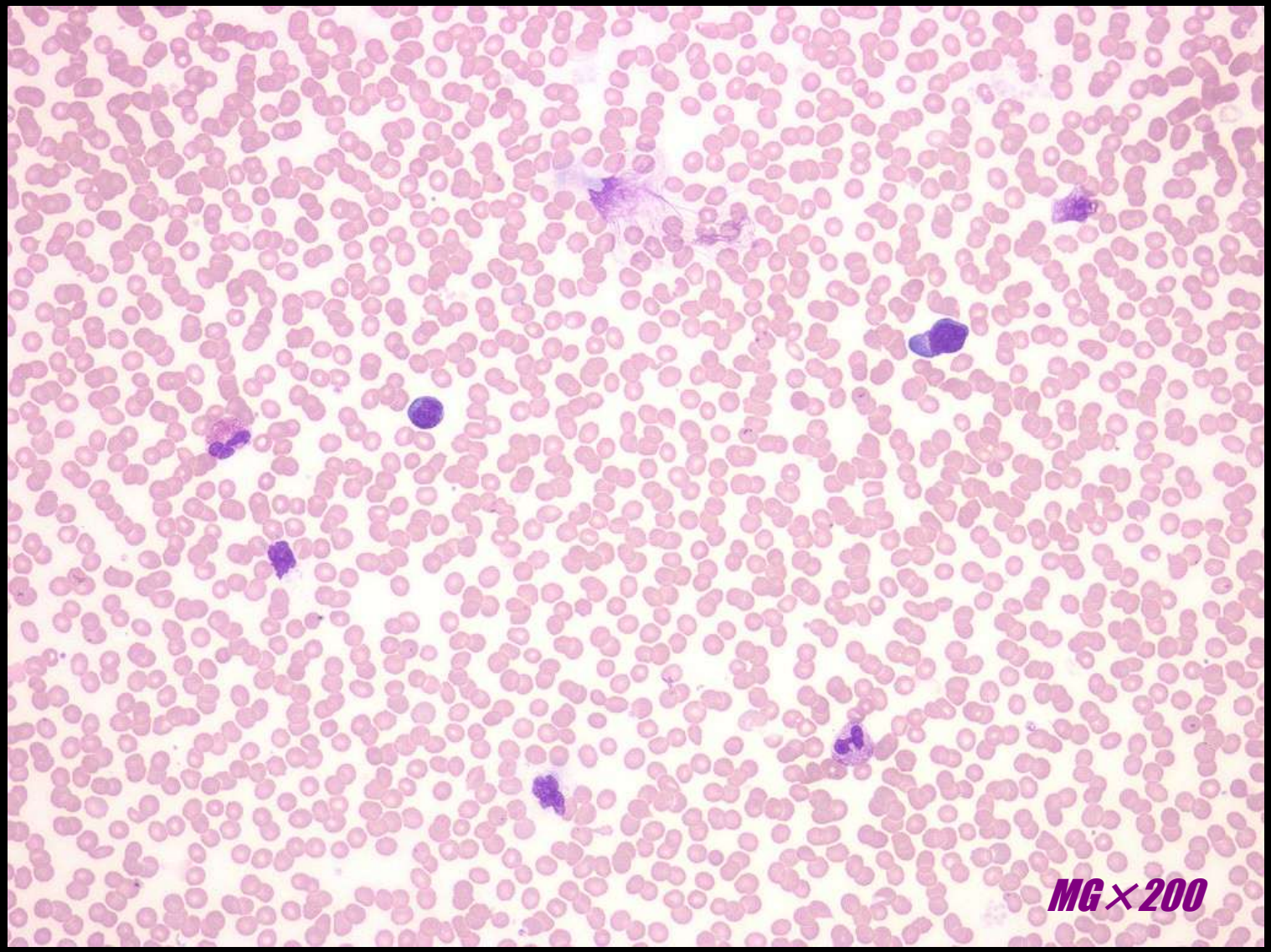

Peripheral blood

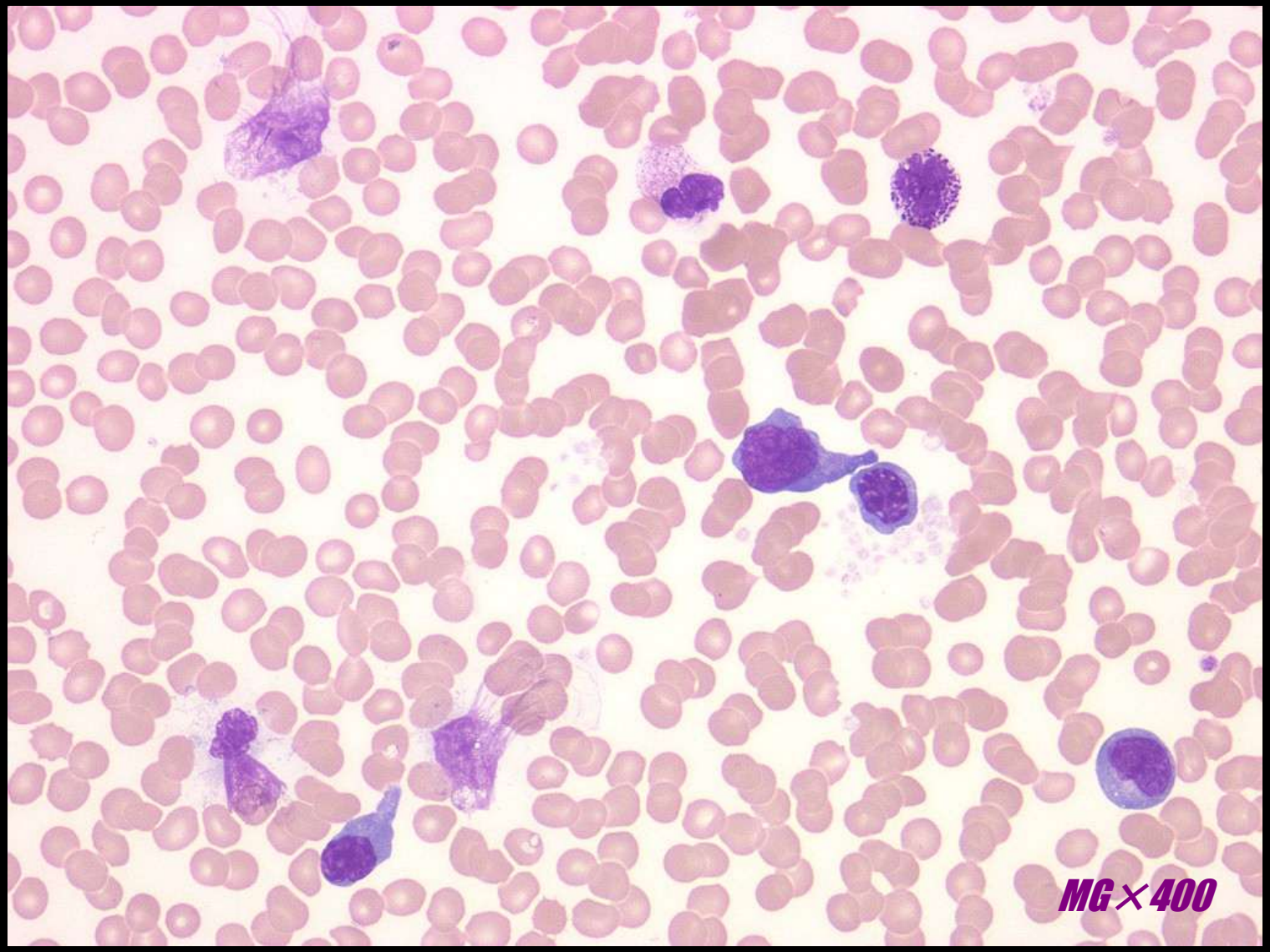

Peripheral blood

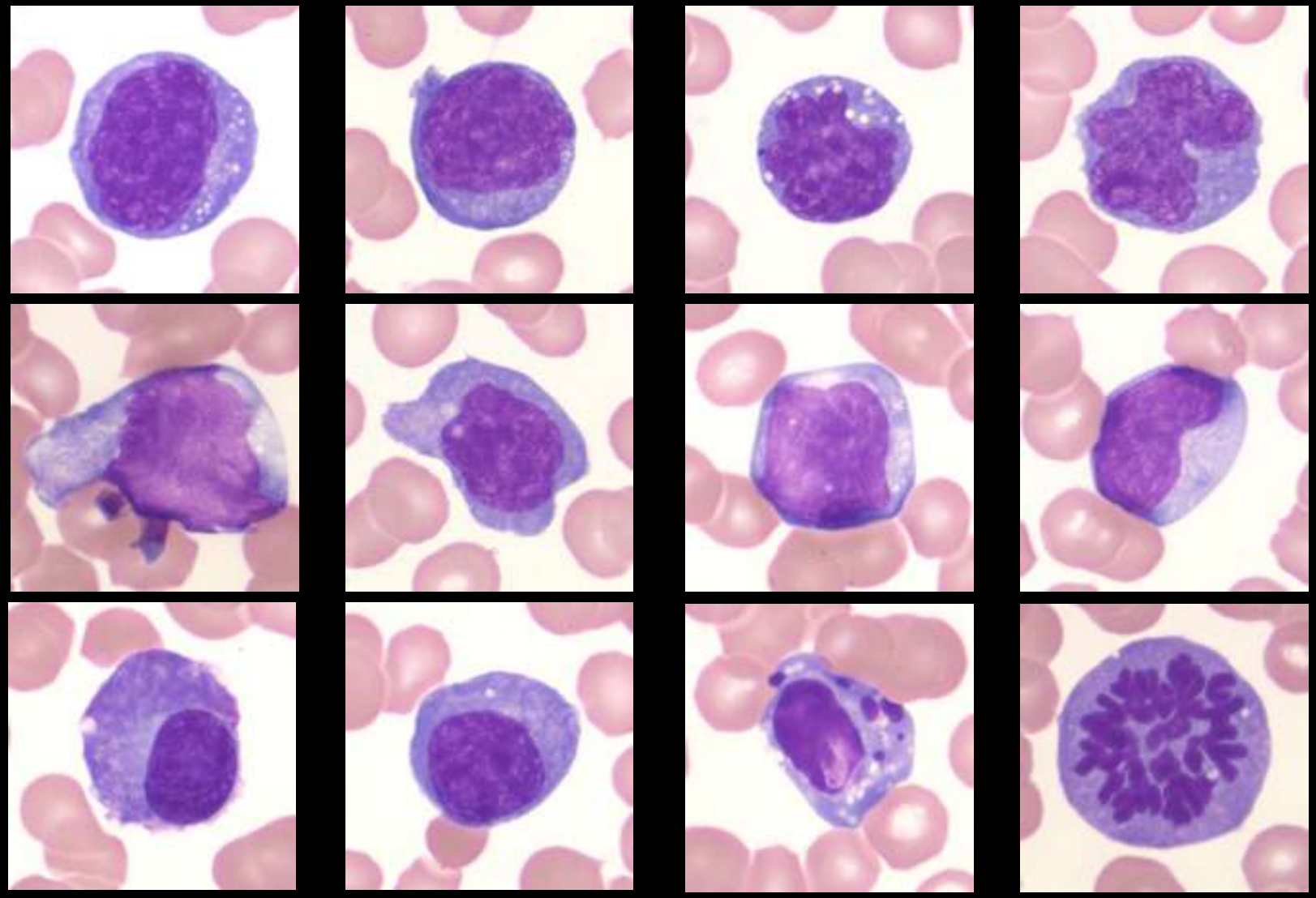

Peripheral blood（アルブミン試薬添加）

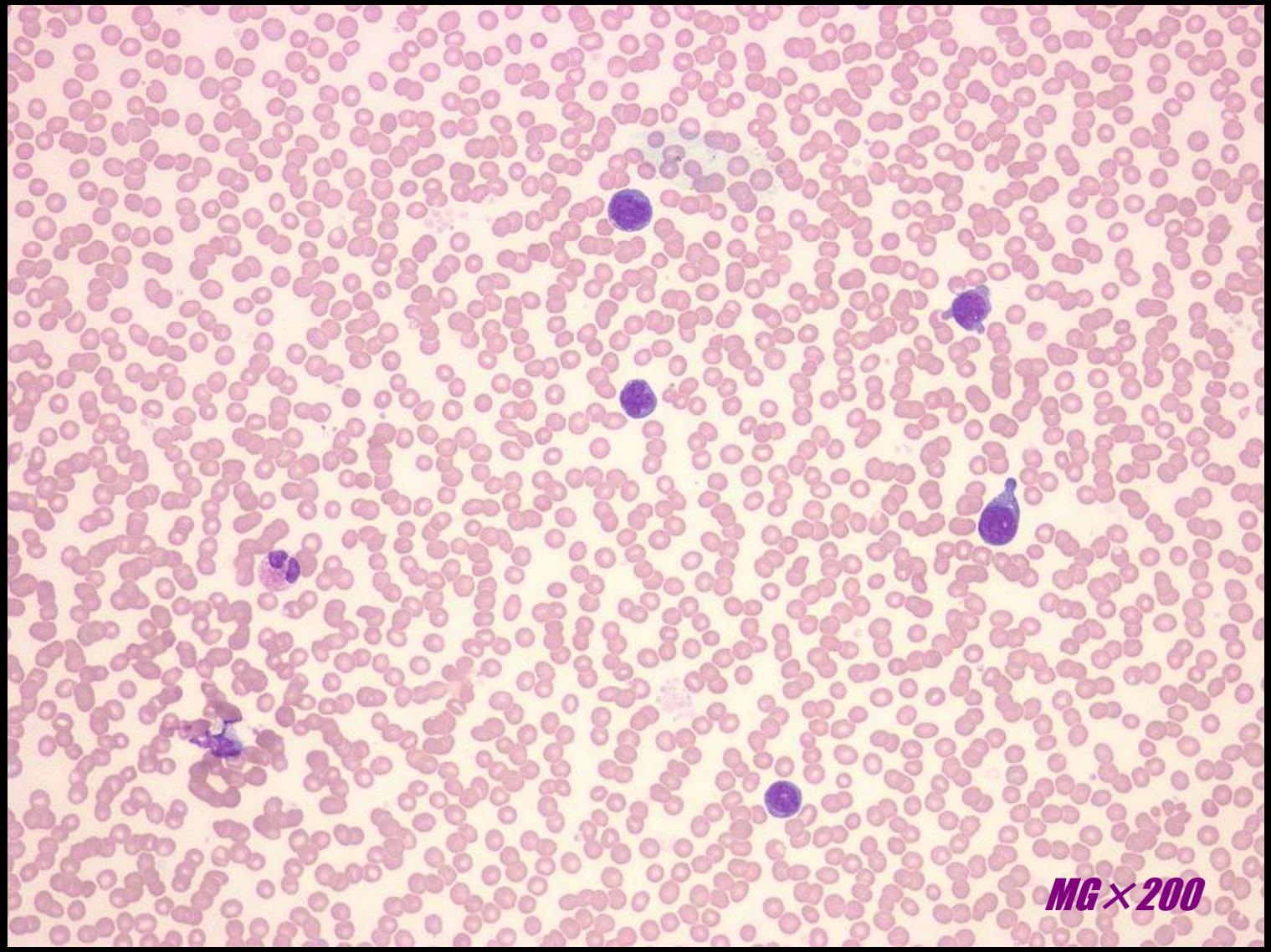

Peripheral blood（アルブミン試薬添加）

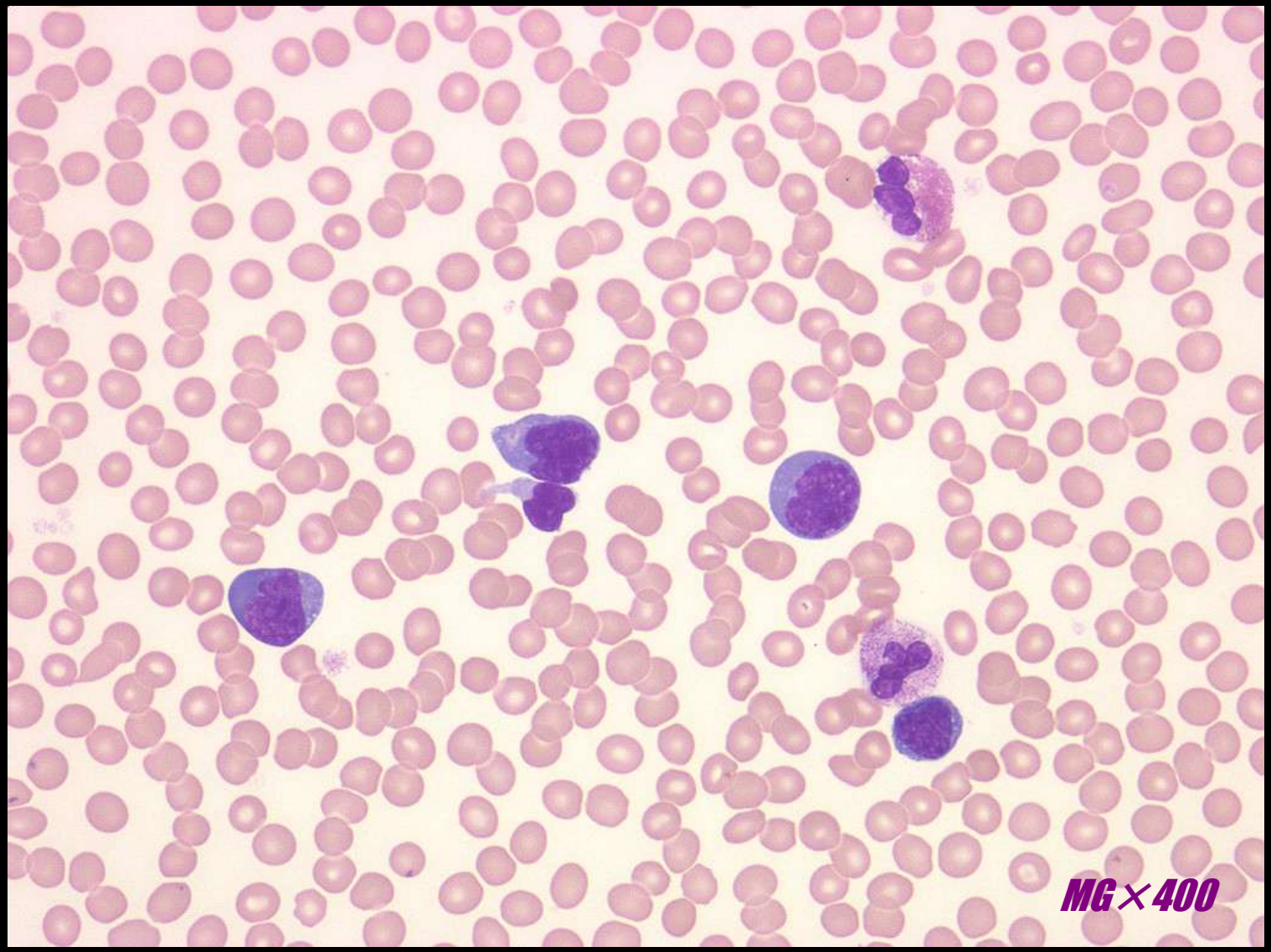

Peripheral blood （アルブミン試薬添加）

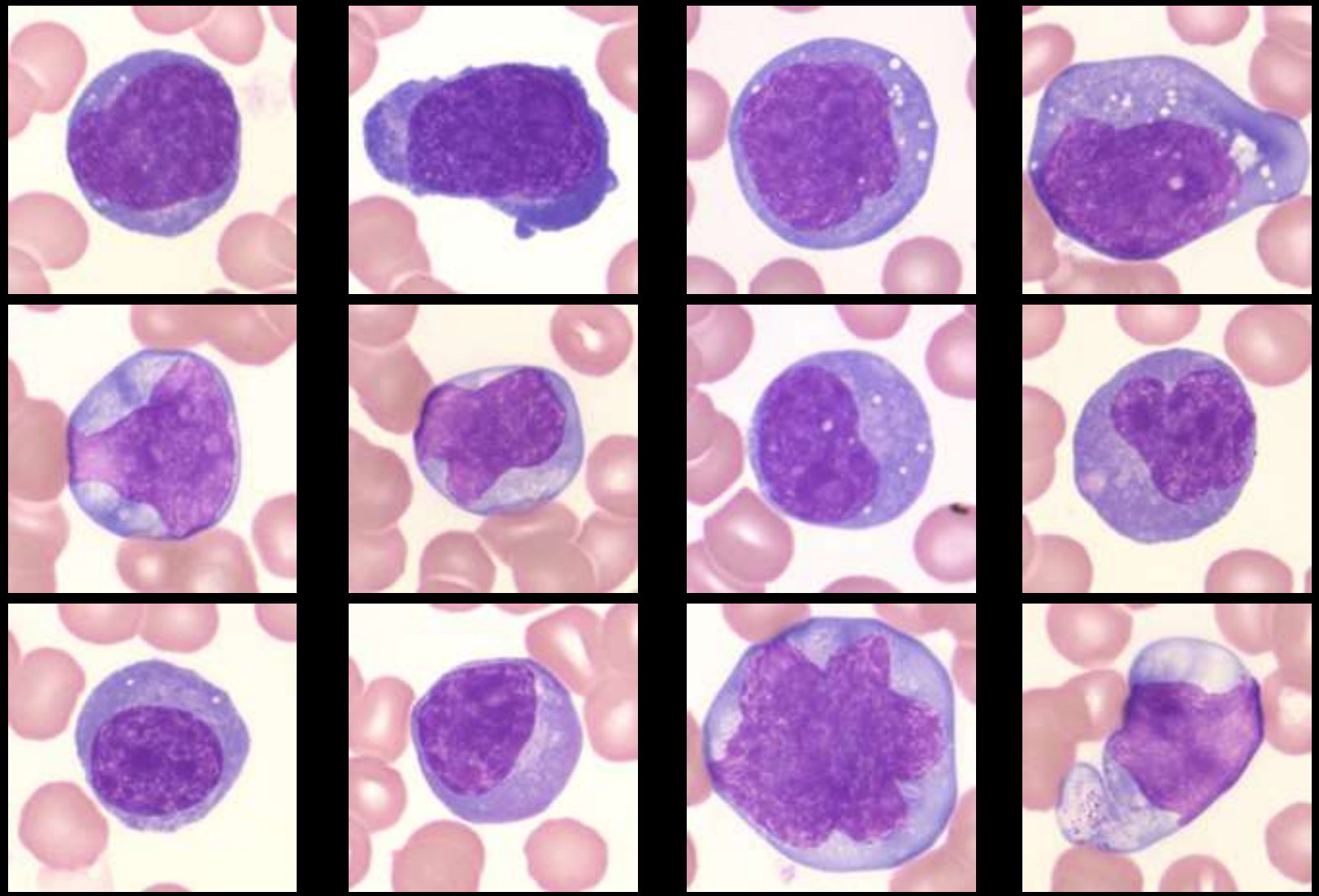

外来受診時（11/10）

Peripheral Blood

WBC	16100 /μl
RBC	415×10^{4} /μl
Hgb	12.4 g/dl
Ht	37.5 %
MCV	90.4 fl
MCH	29.6 pg
MCHC	33.1%
PLT	14.2×10^{4} /μl

Biochemistry

Glu	142	mg/dl
HBA1C	7.0	%
T-Bil	0.7	mg/dl
UA	9.4	mg/dl
BUN	25.1	mg/dl
Cre	1.5	mg/dl
AST	158	IU/l
ALT	198	IU/l
γGTP	79	IU/l
CK	93	IU/l
T-AMY	14	IU/l
TG	125	mg/dl
Ig-A	792	mg/dl
Ig-M	162	mg/dl
Ig-G	2558	mg/dl
β2MG	8.2	μg/dl
β2MG（尿）	2230	μg/dl

検査室から

比較的均一な細胞に見えますが、探せば様々な形態で見られ、γ-グロブリンも多クローン性なので反応性の異型リンパ球だと思います。

血液内科医師から

多クローン性のγ-グロブリン増加なので多発性骨髄腫は考えにくいが、一応免疫電気泳動とB-Jタンパク同定の検索をしてください。

症例

【患者】　69歳　男性

【主訴】　下腹部紅斑

【既往歴】　尿管結石（H13年）糖尿病（H13年～）

【現病歴】
平成22年11月初め空咳を認めたため市販薬を2回服用。また、下腹部に紅斑が出現。11月10日の糖尿病定期受診時に下肢浮腫を認め、採血データで肝、腎障害疑いで腎臓内科受診。腹部エコーで左腎上極にφ15mmのhighechoic lesionを認め11/12検査入院となる。

【家族歴】特記事項なし

入院時所見（11/12）

身長 163.1ｃｍ、体重 65.6Ｋｇ、血圧 137/73mmHg、体温 36.5℃。

肝・脾・リンパ節触知せず

CT

肝脾腫：（+）　　リンパ腺腫：（+）

頸部・縦隔・腹腔内に多数のリンパ節腫大（2-3cm程度）を認める。

11/15に頸部・腋窩・鼠径部（+）

CT（11/12）

傍大動脈、肝門部、腹腔動脈周囲、胃小弯側、両側腸骨動脈周囲、両側鼠径部にリンパ節腫大が多数見られます。肝、脾が前回CT（2007/3/17）より腫大しています。悪性リンパ腫とすると、腫瘍細胞浸潤疑います。

腎：左腎上極の径約1.5cmの腫瘤は、今回は低吸収ですが前回CTでは高吸収呈しており、出血性嚢胞と考えます。

検査所見（入院1日）

Peripheral Blood

WBC	15900 /μl
RBC	426×10 ^{4} /μl
Hgb	12.7 g/dl
Ht	38.5 %
MCV	90.4 fl
MCH	29.8 pg
MCHC	33.0 %
PLT	15.5 ×10^{4} /μl

WBC-diff(%)

St	7.0 %
Seg	23.0 %
Eo	5.5 %
Ba	0.5 %
Lym	16.5 %
Mono	10.0 %
A-Ly	37.5 %

連銭形成（+）
中毒性顆粒（+）
裸核（+）
血小板凝集（+）

Biochemistry

Na	136	mEq/l
Cl	102	mEq/l
K	4.2	mEq/l
Ca	8.7	mEq/l
UA	10.5	mg/dl
BUN	24.5	mg/dl
Cre	1.4	mg/dl
AST	75	IU/l
ALT	137	IU/l
LDH	773	IU/l
ALP	328	IU/l
TP	8.3	g/dl
ALB	3.3	g/dl
A/G	0.7	
CRP	0.69	mg/dl

検査所見（入院1日）

蛋白分画

ALB	43.8	%
A1	3.2	%
A2	7.4	%
β	6.3	%
γ	39.3	%
A/G	0.78	

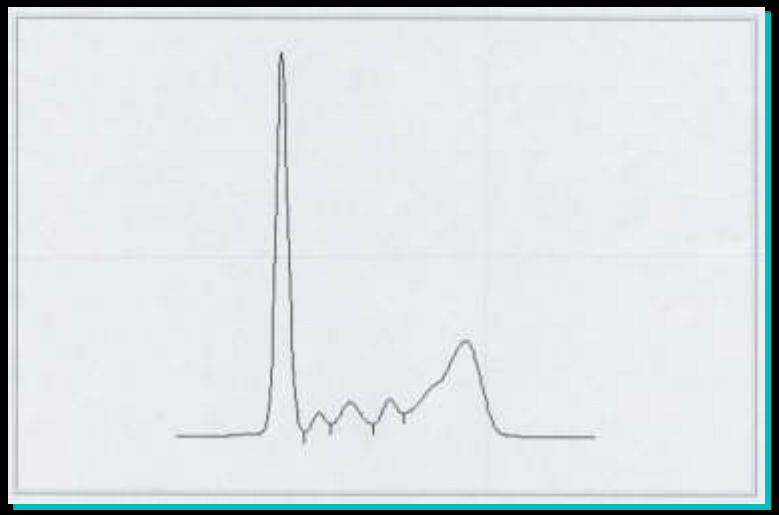

Coaglation

APTT	27.9	s
PT(s)	13.0	s
PT(%)	68.3	%
PT-INR	1.28	
D-dimer	3.10	μg/ml

検査所見（入院2日）

FDP	50.12	μg/ml

検査所見（入院4日）

骨髄検査

NCC	90500	/μl
Mgk	(+)	/μl
M/E比	2.51	

Pro-E	0.0	%
baso	0.9	%
poly	9.6	%
Ortho	0.7	%
R-mit	0.1	%

Blast	0.4	%
Pro	2.2	%
Myelo	7.1	%
Meta	3.1	%
St	5.9	%
Seg	5.2	%
Eo	4.2	%
Ba	0.3	%
W-mit	0.0	%
Mono	2.2	%
Lym	5.2	%
Plasma	42.2	%
Reti	0.5	%
Mgk	0.2	%
Others	10.0	%

骨髄所見

Normocellular BM　Mgkはやや減少。

Plasma cell著増。核は円形～類円形で単核、偏在。細胞質は強塩基性。核周明庭明瞭。数は多いが明らかな異型は認められません。

Others:直径10 ～ 15μm前後の異型リンパ球様細胞。

好中球に中毒性顆粒（+）

染色体検査　46, XY ［20］

骨髄像

Bone Marrow

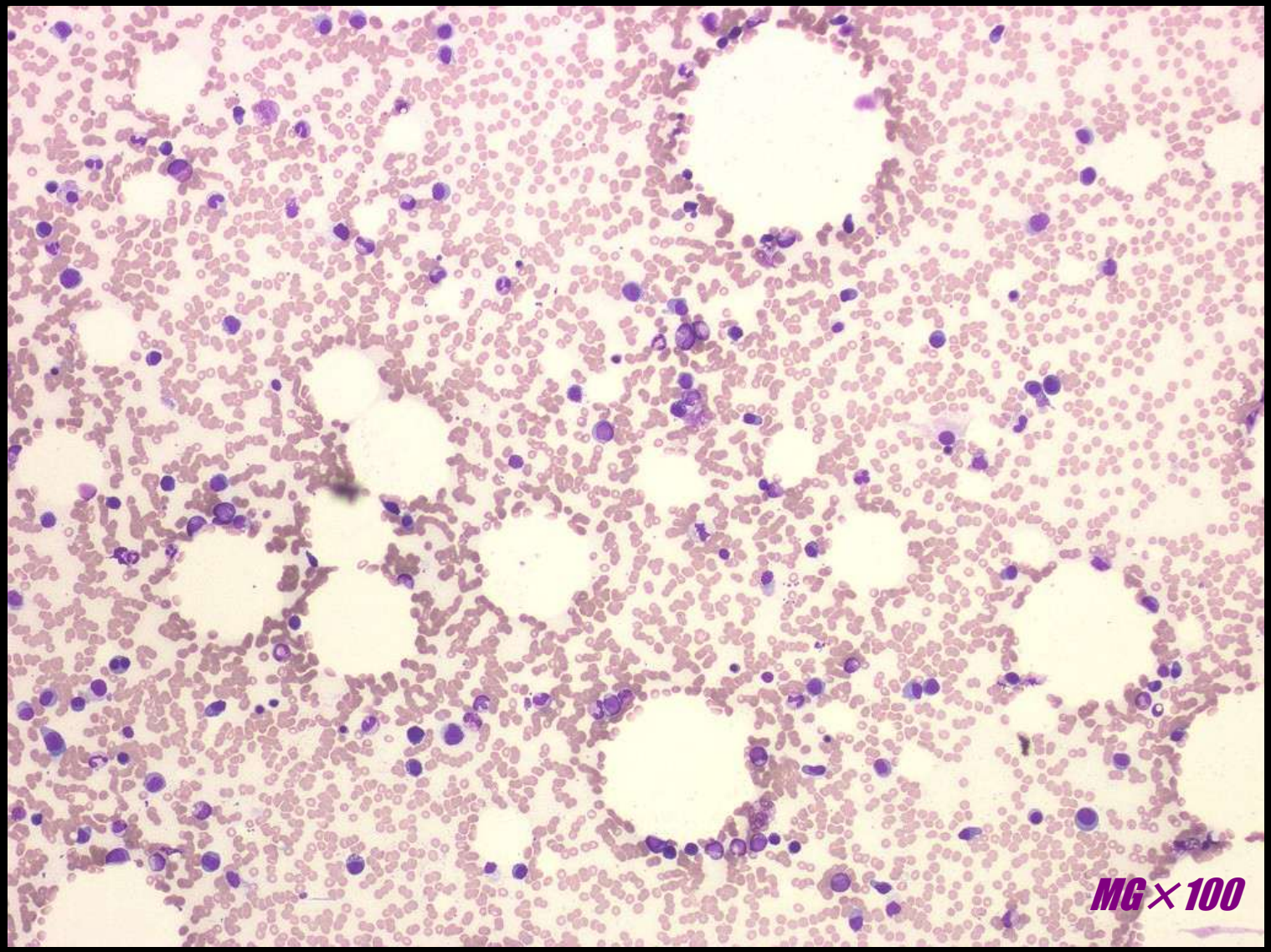

Bone Marrow

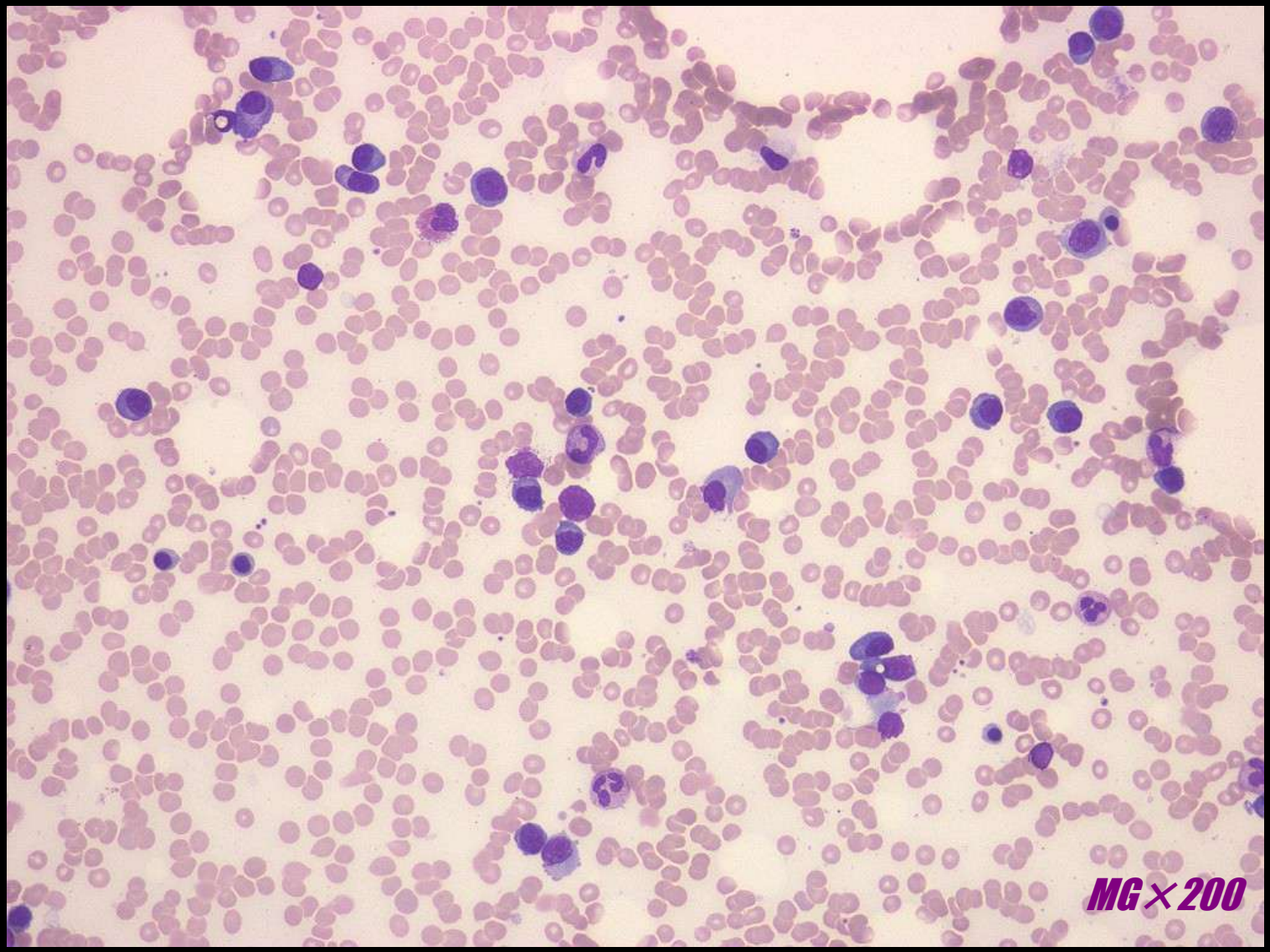

Bone Marrow

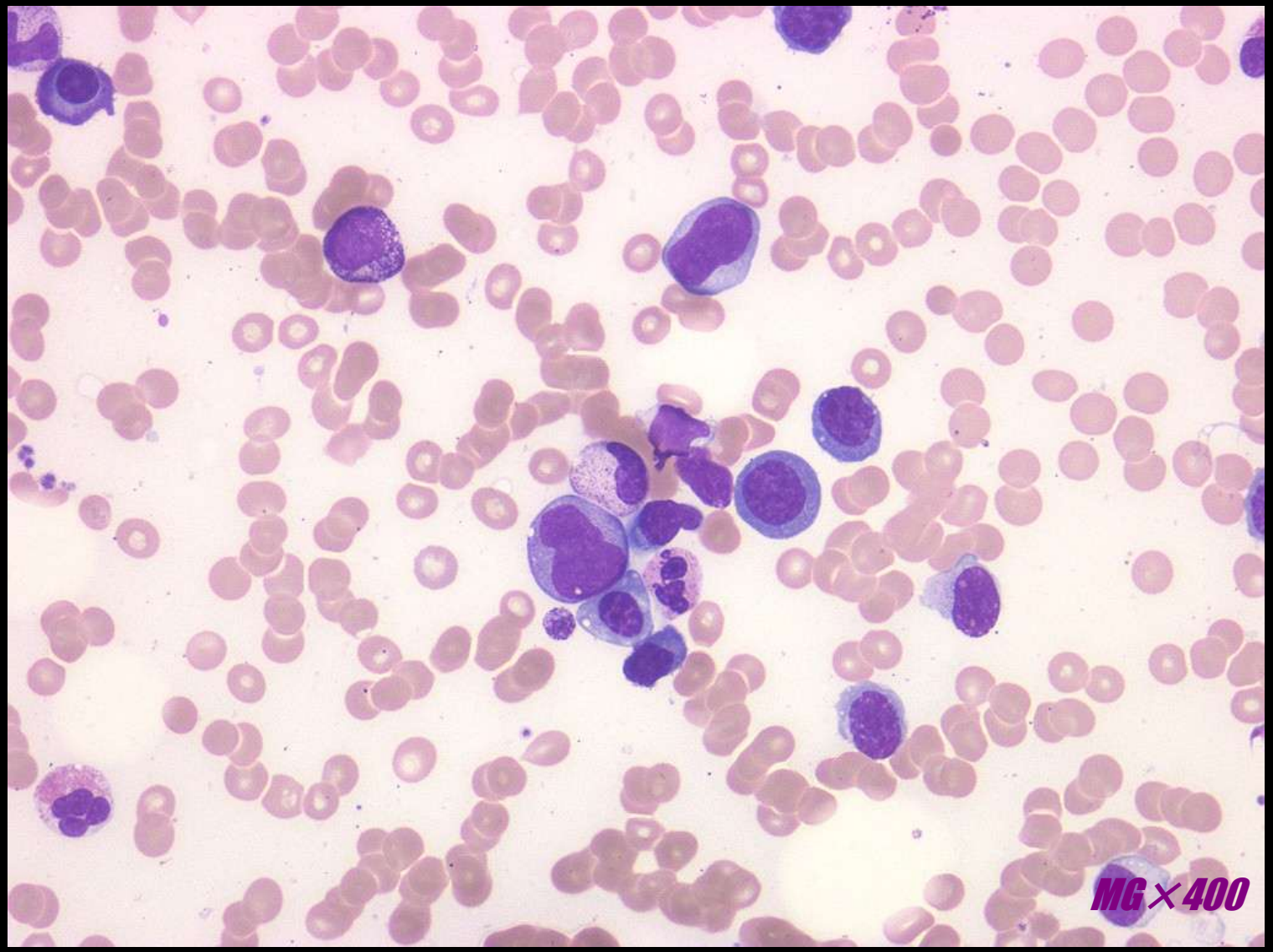

Bone Marrow

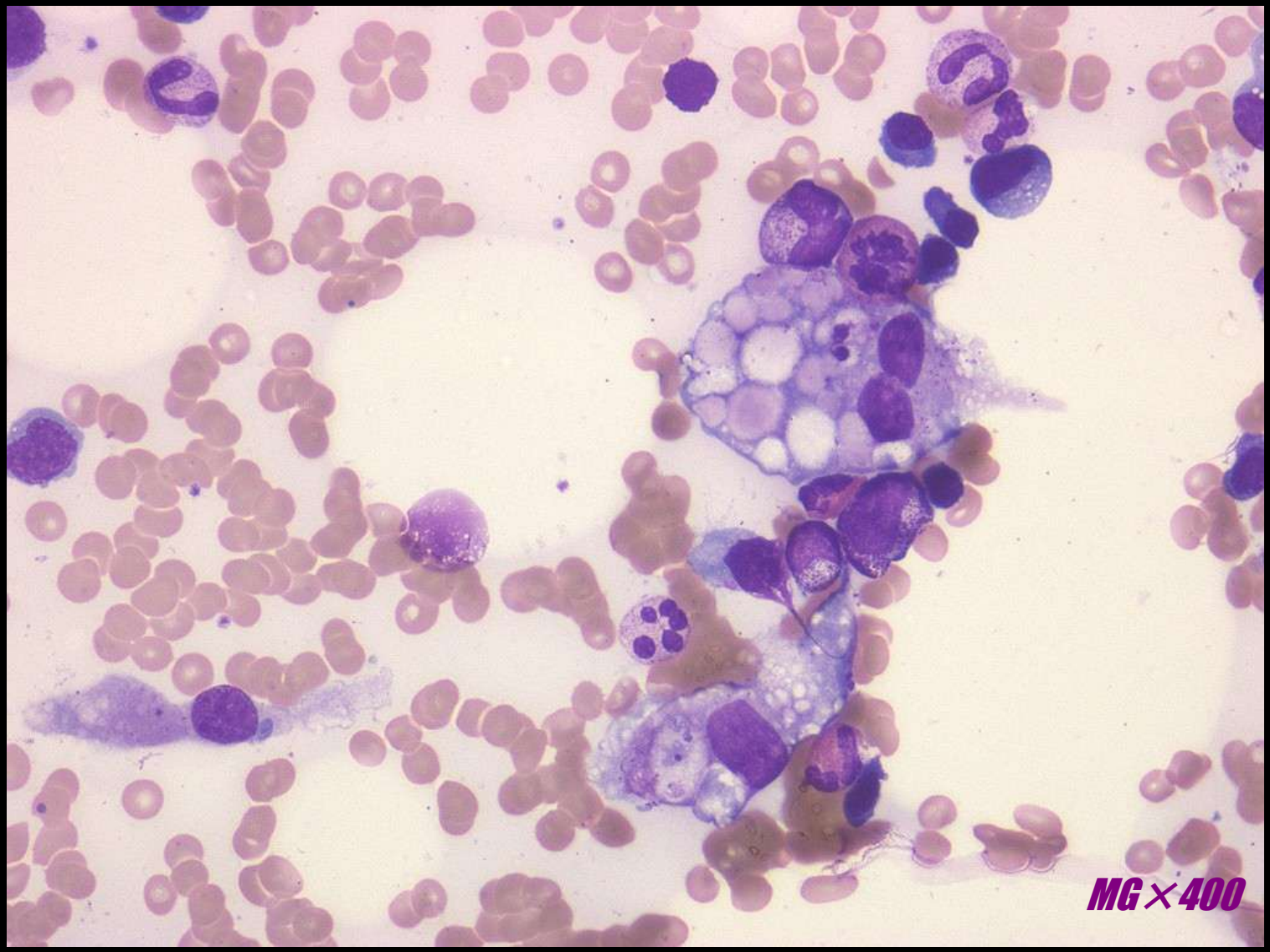

Bone Marrow

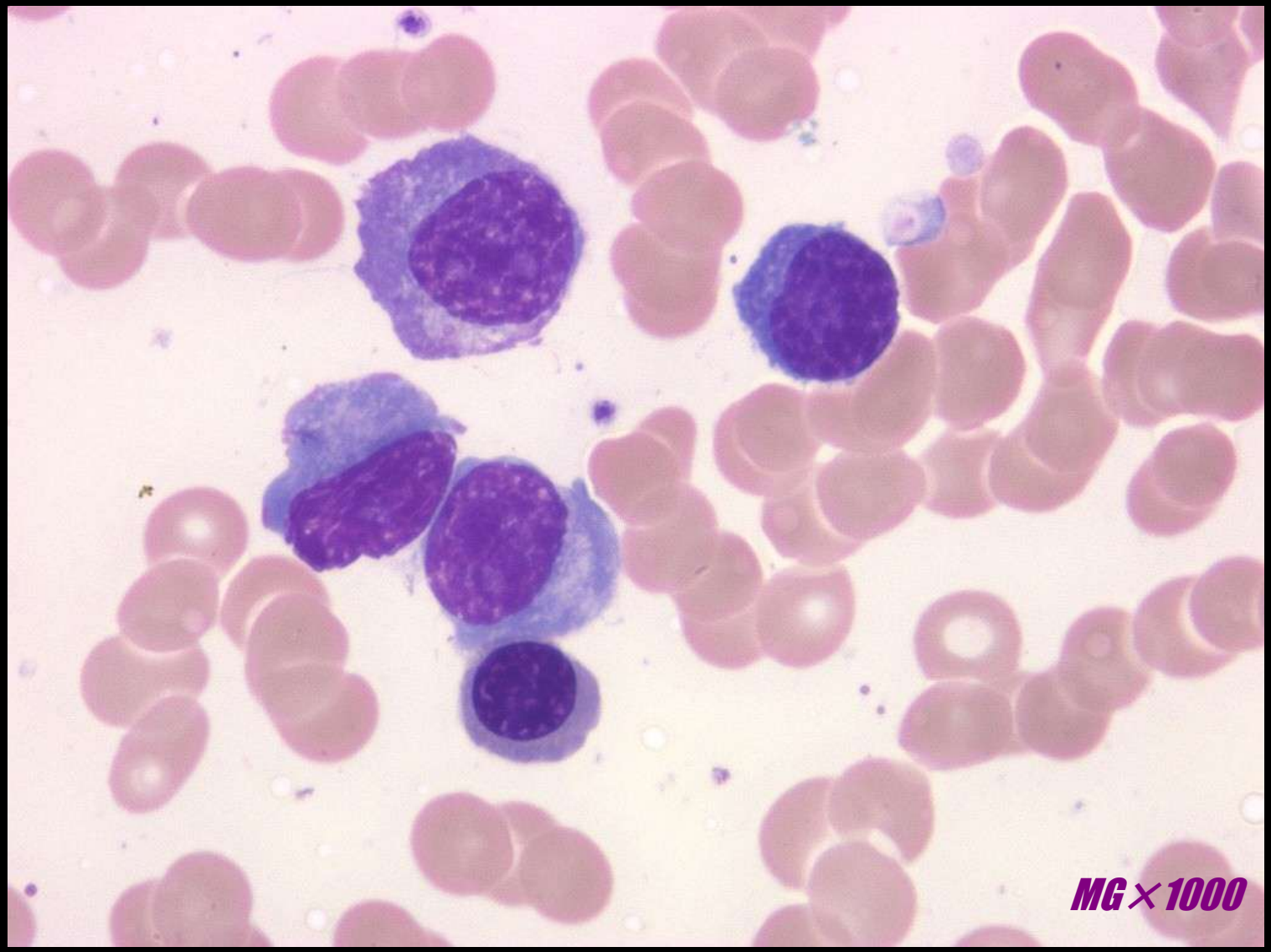

Bone Marrow

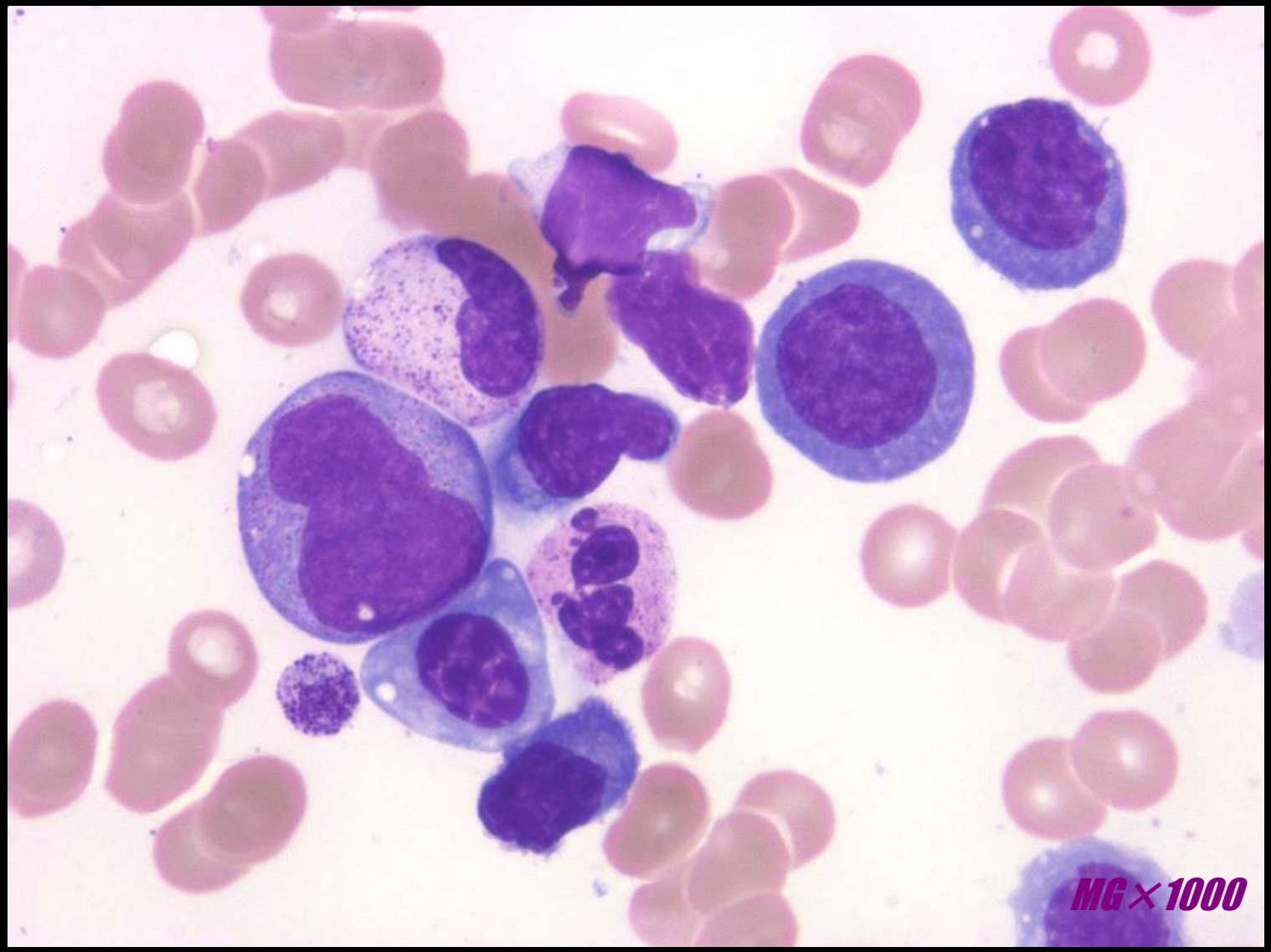

Bone Marrow

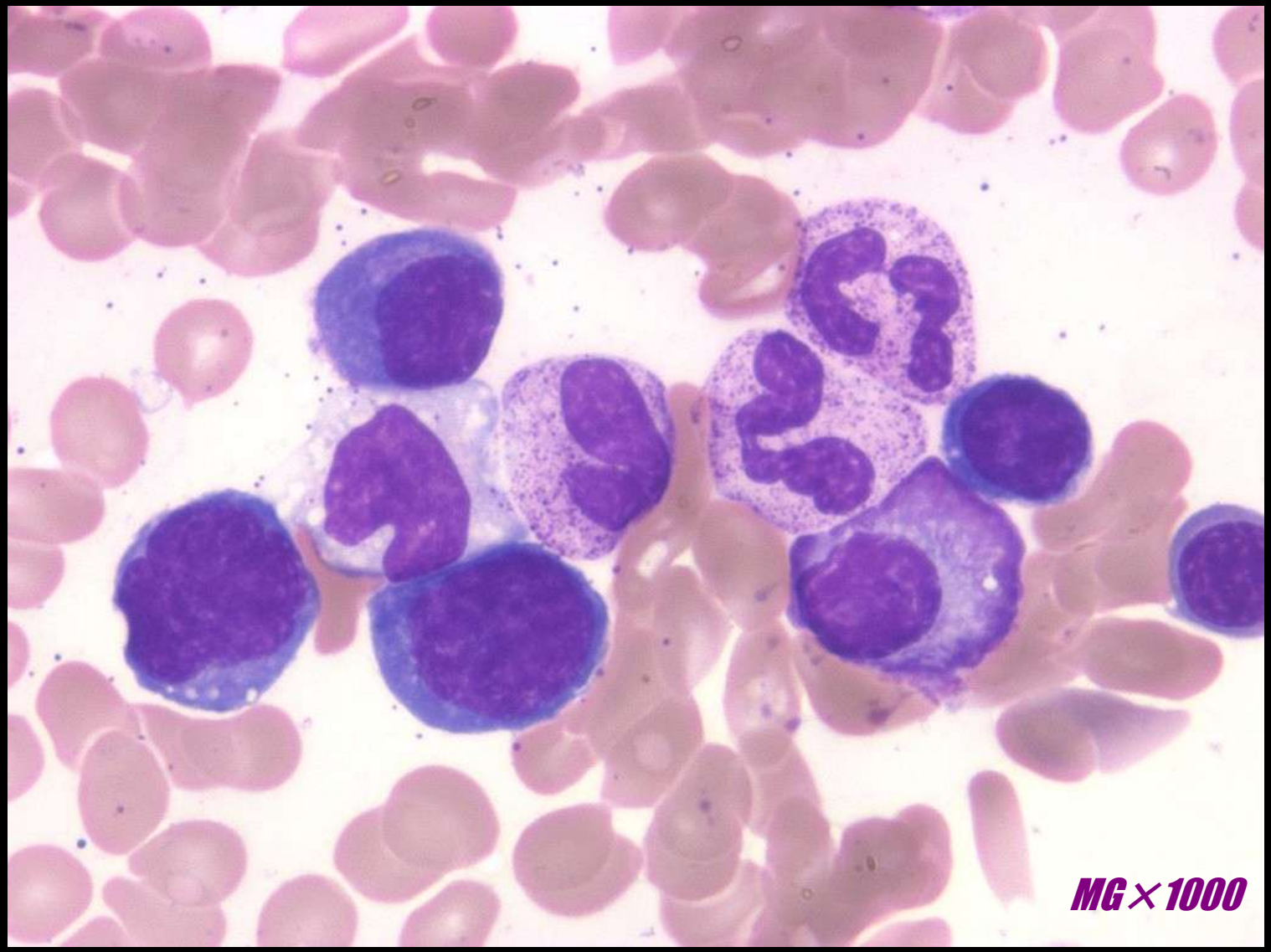

表面マーカー(骨髄)

11/15（入院4日）

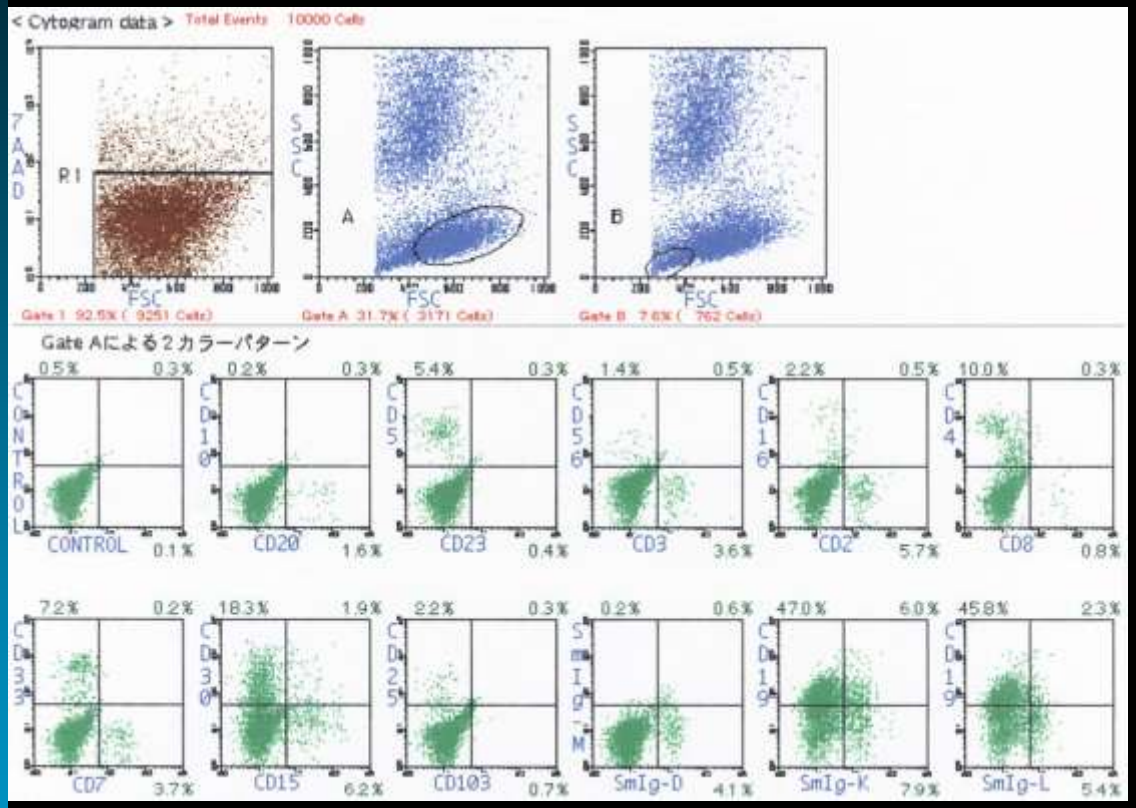

Gate A	31.7	%
CD2	6.2	%
CD3	4.1	%
CD4	10.3	%
CD5	5.7	%
CD7	3.9	%
CD8	1.1	%
CD10	0.5	%
CD19	53.0	%
CD20	1.9	%
SmIg-M	0.8	%
SmIg-D	4.7	%
SmIg-κ	13.9	%
SmIg-λ	7.7	%

表面マーカー(骨髄)

11/15（入院4日）

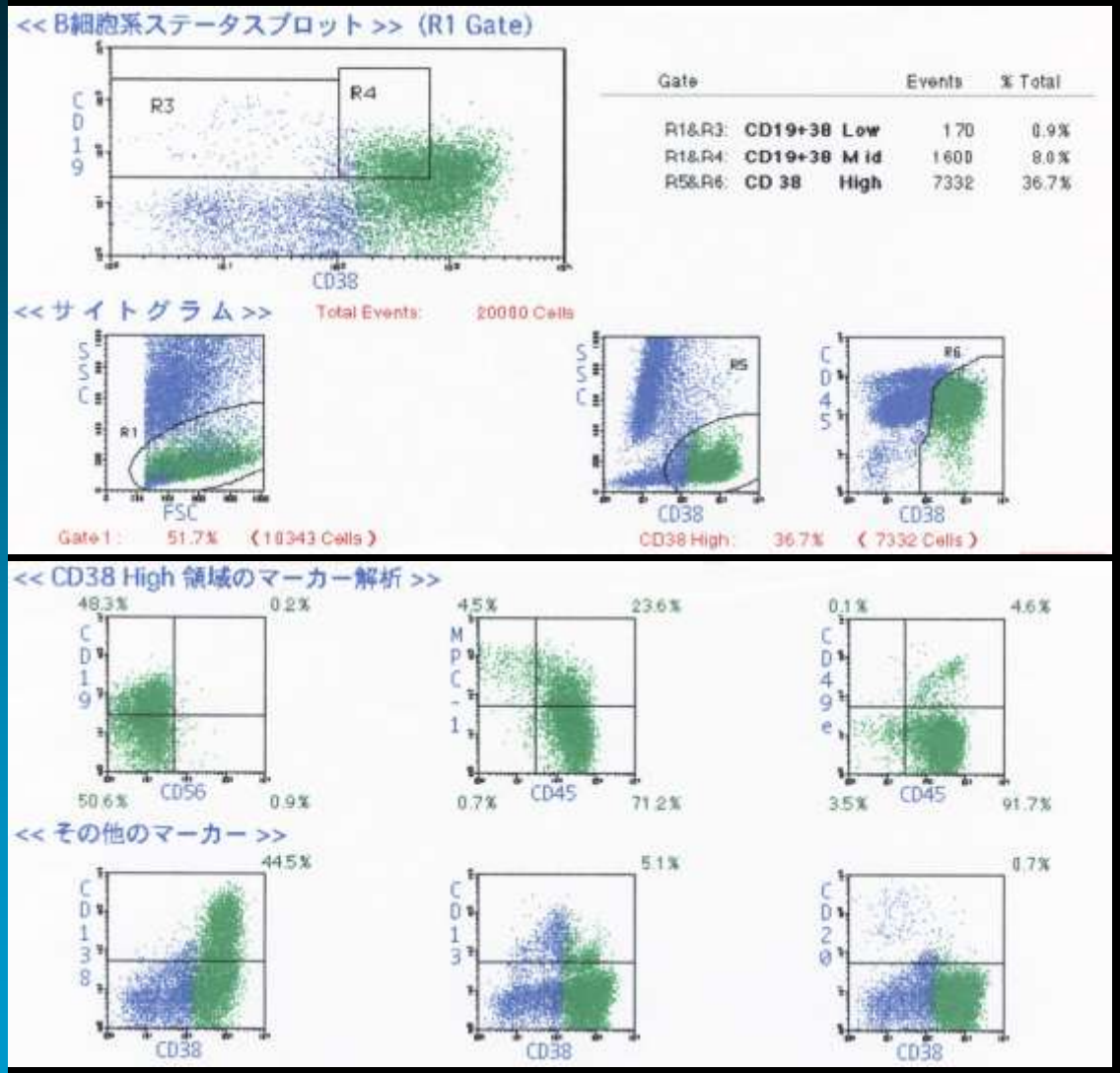

CD38High	36.7	%
CD19	48.5	%
CD56	1.1	%
MPC−1	28.1	%
CD45	94.8	%
CD49e	4.7	%
CD138	44.5	%
CD13	5.1	%
CD20	0.7	%

表面マーカー(末梢血)

11/16（入院5日）Gate A 62.7 %

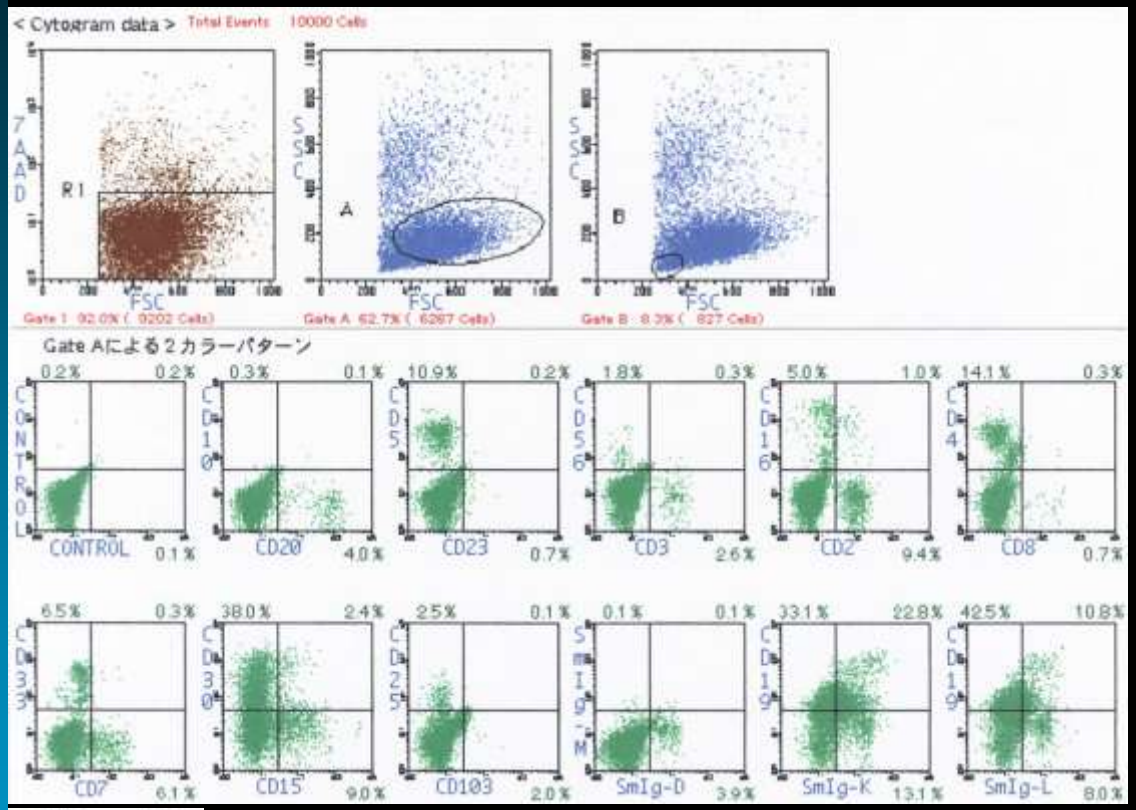

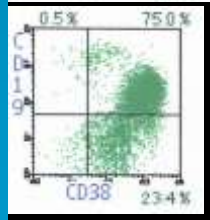

CD2	10.4	%
CD3	2.9	%
CD4	14.4	%
CD5	11.1	%
CD7	6.4	%
CD8	1.0	%
CD10	0.4	%
CD19	55.9	%
CD20	4.1	%
SmIg-M	0.2	%
SmIg-D	4	%
SmIg-κ	35.9	%
SmIg-λ	18.8	%
CD38	98.4	%

異型リンパ球と思っていたが・・・

- 多くはBリンパ球…B細胞の腫瘍？
- κ、λに明らかな偏りは見られない
  （発現していない細胞が多い）
- ポリクローナルなγ-グロブリンの増加
- 骨髄に形質細胞の増加

しかし表面マーカーが返ってくる以前に臨床側では・・・

- 全身リンパ節腫大
- 多クローン性γ-グロブリン血症
- DIC、血球減少
- 腎障害
- 異型リンパ球出現
- 骨髄での形質細胞増加

の所見から疾患を絞り込んでいた！

検査所見（血内転科時）
入院6日（11/17）

Peripheral Blood

WBC	13300 /μl
RBC	341×10 ^{4} /μl
Hgb	10.1 g/dl
Ht	30.7 %
MCV	90.0 fl
MCH	29.6 pg
MCHC	32.9 %
PLT	6.4 ×10^{4} /μl

WBC-diff(%)

St	6.5 %
Seg	17.5 %
Eo	0.0 %
Ba	0.0 %
Lym	10.5 %
Mono	2.0%
Other	63.5%

Other：形質細胞様細胞

連銭形成（+）
中毒性顆粒（+）
裸核（+）

Coaglation

APTT	60.6	s
PT(s)	13.4	s
PT(%)	63.9	%
PT-INR	1.35	
FDP	30.32	μg/ml
DD	2.50	μg/ml

検査所見（入院5日）

フェリチン	601.3	ng/ml
FIB	95	mg/ml

検査所見（血内転科時）（11/17）

Biochemistry

Na	130	mEq/l
Cl	98	mEq/l
K	4.6	mEq/l
Ca	10.7	mEq/l
UA	7.7	mg/dl
BUN	29.8	mg/dl
Cre	1.4	mg/dl

AST	107	IU/l
ALT	93	IU/l
LDH	1418	IU/l
ALP	528	IU/l
TP	7.9	g/dl
ALB	2.5	g/dl
A/G	0.5	
CRP	0.37	mg/dl

外注検査結果

検査所見（入院2日）

免疫電気泳動

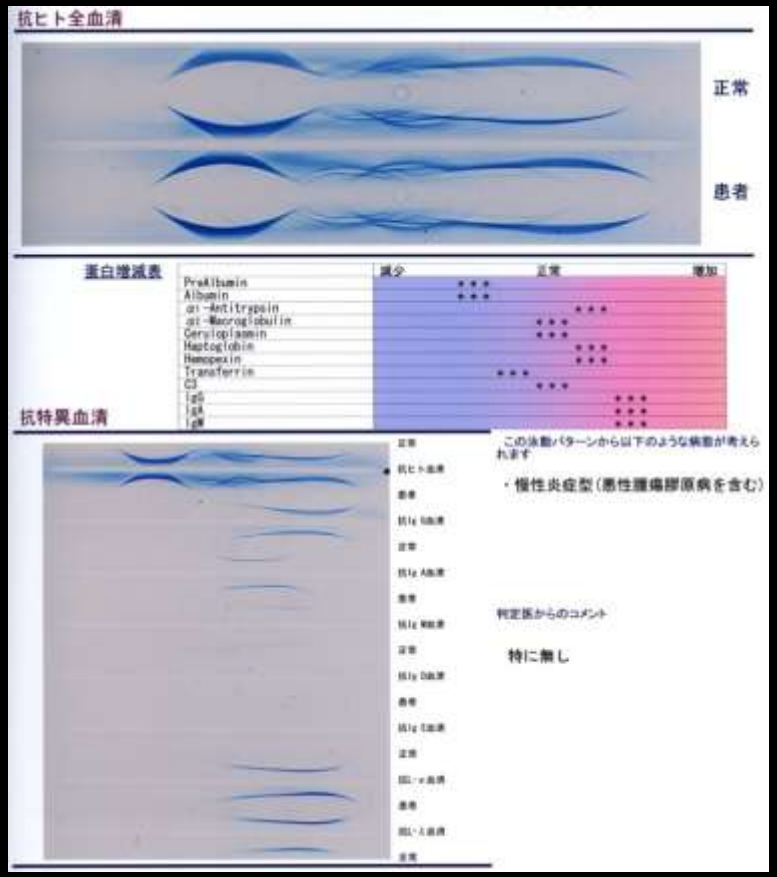

慢性炎症型

B-J蛋白同定

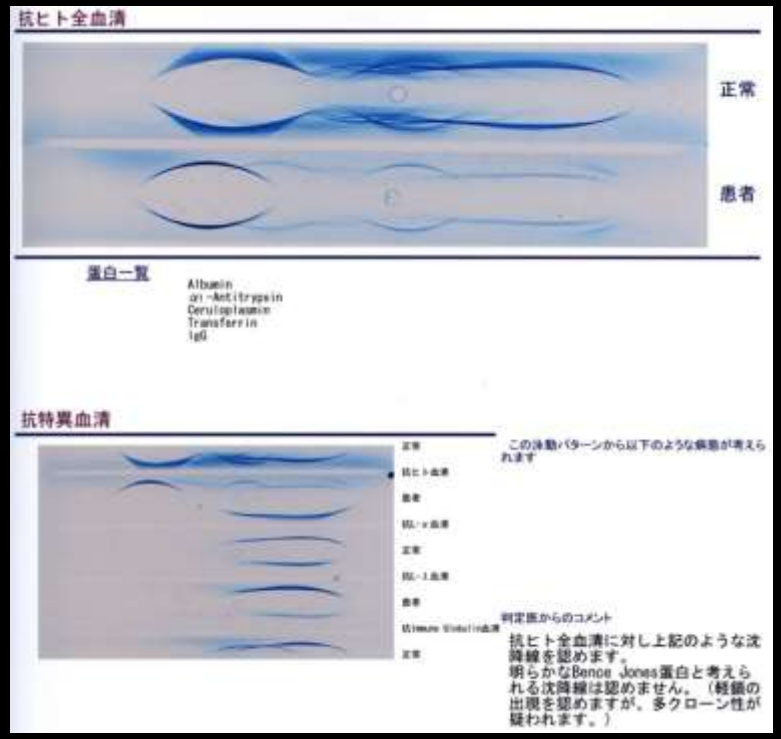

明らかなB-J蛋白と考えられる沈降線は認めません（軽鎖の出現を認めますが、多クローン性が疑われます。）

検査所見（入院1日）

Ig-E　1006　IU/ml

（正常値：170以下）

検査所見（入院2日）

EBV-VCA-IgM　10倍未満
EBV-EADR-IgG　10倍未満
EBV-EBNA　40倍

検査所見（入院4日）

HTLV-1抗体　(-)
sIL2-R　14861　U/ml

検査所見（入院6日）

寒冷凝集反応　4倍以下

IgG4　18 mg/ml

（正常値：4-108 mg/ml）

geniQ-EBV　3×10^3 コピー/ml

（正常値：2×10^2未満）

TCR-β鎖Cβ1再構成（リンパ節）　再構成バンドが検出されませんでした

リンパ節生検

左腋窩リンパ節

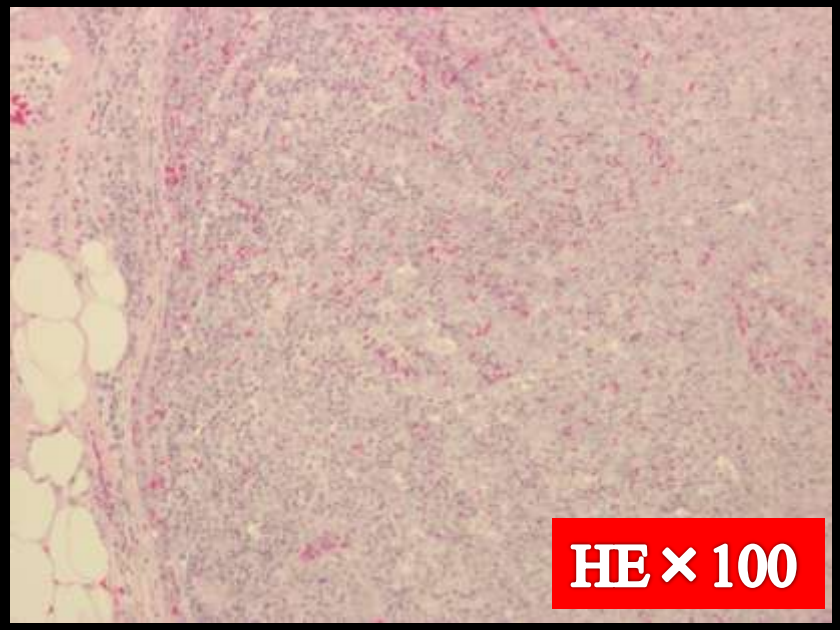
HE × 100

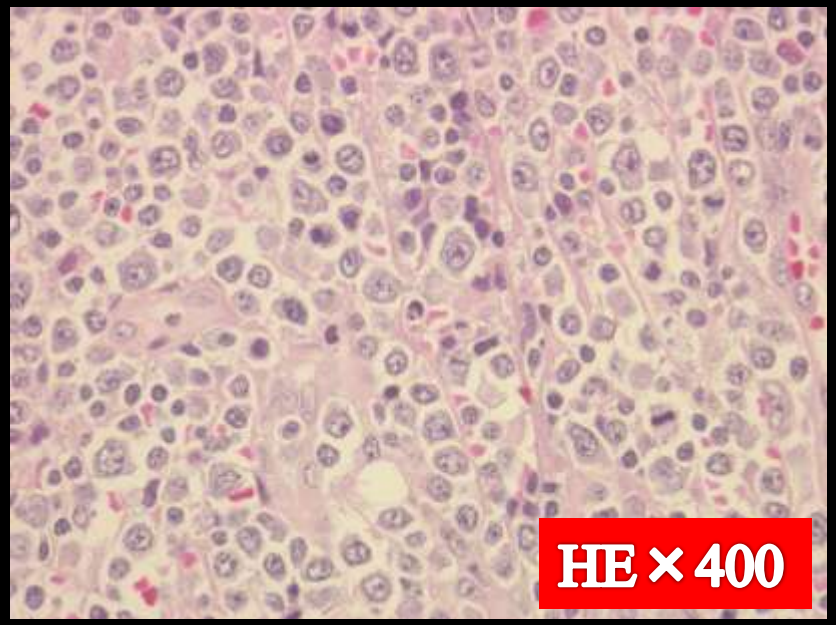
HE × 400

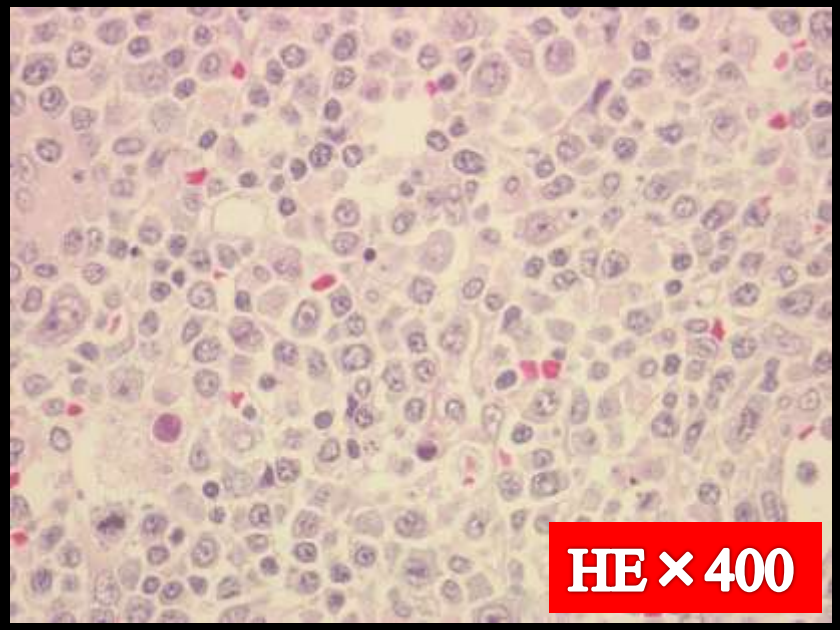
HE × 400

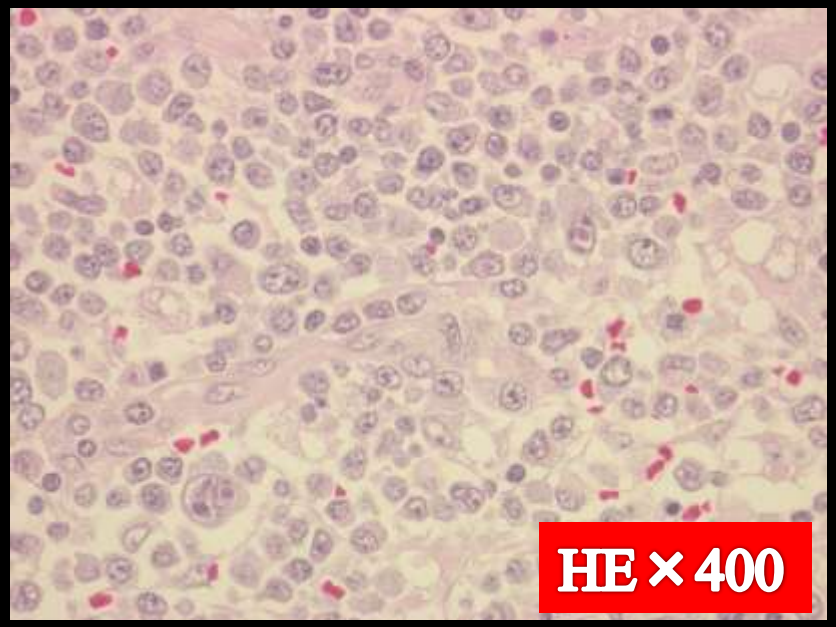
HE × 400

免疫染色

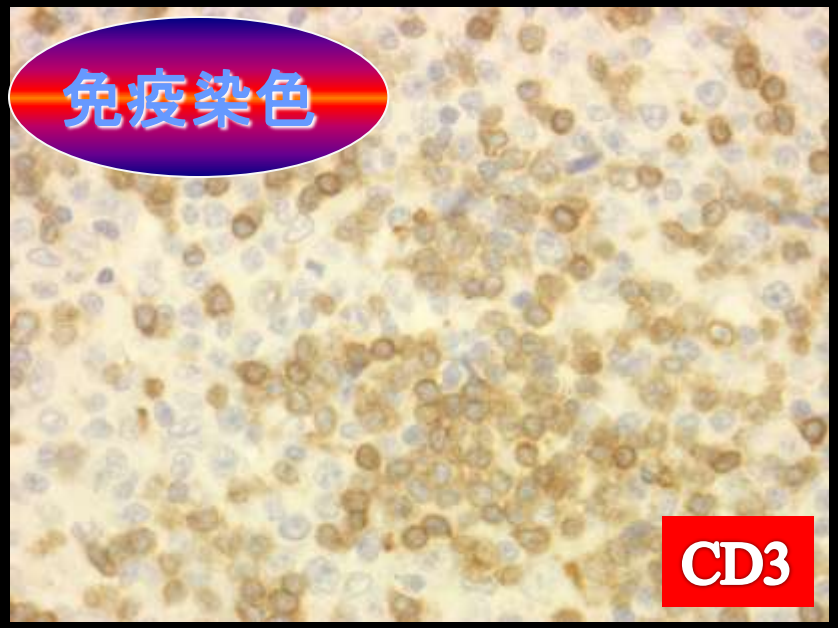

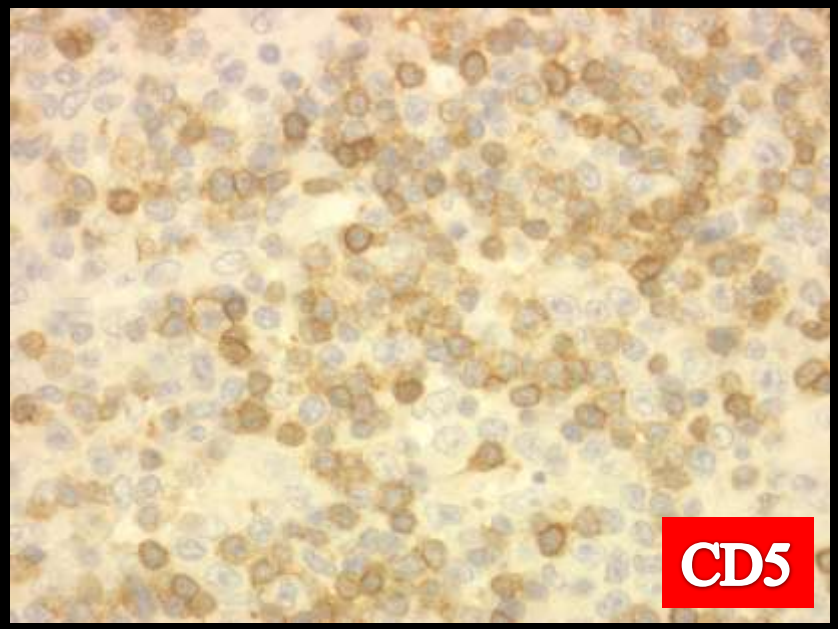

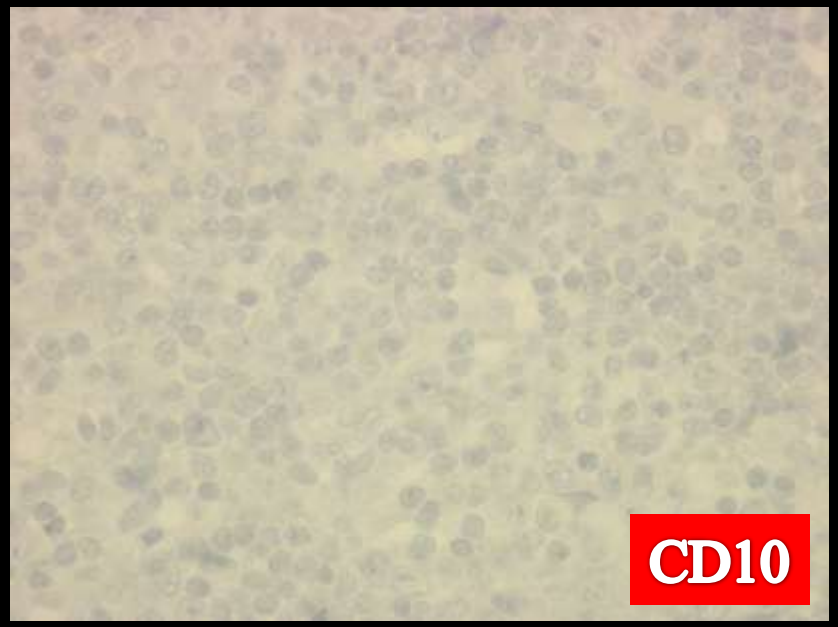

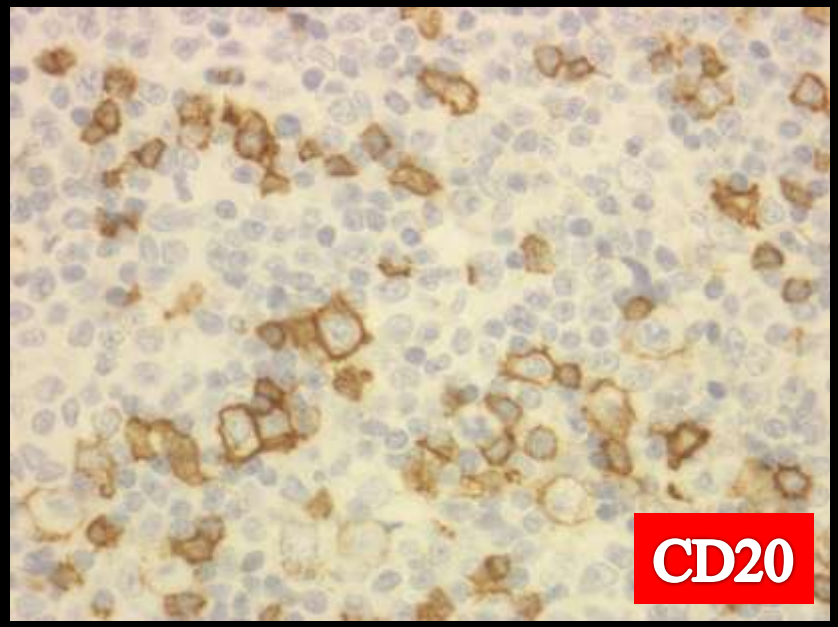

リンパ節生検

病理所見

腫大したリンパ節で、B細胞が辺縁よりにみられてT領域が拡大し、その領域において核小体の明瞭は類円形核を有する異型リンパ球がびまん性に増生するのを認めます。この異型リンパ球には核分裂像も多くみられます。免疫組織学的に異型リンパ球は、CD3,CD4,CD5陽性、CD8,CD20,CD79a,CD56,CD30陰性です。 Peripheral T-cell lymphoma,not otherwise specifiedと考えます。

病理診断

Malignant lymphoma Peripheral T-cell lymphoma,not otherwise specified

リンパ節生検

大阪リンパ腫研究会所見

リンパ節の基本構造は崩れ、中～大型のlymphoid cellがびまん性に増殖している。増殖細胞は多彩な核異型を示し、pleomorphicなパターンを示す。細胞質が比較的豊富な細胞も見られるが、clear cellははっきりしない。組織球、形質細胞が散見される。免疫染色にて大型細胞は一部CD20（+）のものもあり、CD3は中～一部大型細胞が（+）である。しかしCD4が大型細胞に広く（+）を示すことから、PTCLと考える。

免疫染色結果 CD20±
CD3 ±
CD4+
CD8-

病理診断 Peripheral T-cell lymphoma (NOS)

診断

病理診断

末梢性T細胞性リンパ腫-非特異型

Peripheral T cell lymphoma, not otherwise specified：PTCL-NOS

臨床診断

血管免疫芽球性T細胞リンパ腫

Angioimmunoblastic T cell lymphoma

経過

　肝・腎機能障害を認め内分泌内科に検査入院。CTで頸部・縦隔・副腔内に多数のリンパ節腫大と肝脾腫を認めた。入院後発熱出現。全身倦怠感が出現し数日で悪化。11/15にはリンパ節を触知するようになった。

11/16に左腋窩リンパ節生検を施行。 11/17血液内科転科。病歴と検査所見からAITLなどのT細胞性リンパ腫やキャッスルマン病などを疑い、リンパ節生検の結果はPTCL-NOSでり、大阪リンパ腫研究会でも同様の結果であった。

　11/16よりmPLS0.5g×3の投与を行ったところ、全身状態・血球数・検査所見ともに改善した。直ちに化学療法を行う方針であったが、11/17に胃潰瘍からの出血を生じた。内視鏡下での焼灼、絶食、プロトンポンプ阻害薬（PPI）にて止血が得られた。

経過

11/25より高齢を考慮し70%に減量したCHOP療法を開始（アドレアシン56mg、エンドキサン840mg、オンコビン1.4mg、プレドニン100mg×5）。12/16より2コース目を開始。問題なく経過していたが1/4に発熱と体幹に掻痒を伴わない紅斑が出現。リンパ腫の再燃を疑ったが、CT・血液検査では再燃の所見は見られず、翌日には解熱し皮疹も消失した。1/8より3コース目を施行。外来での治療継続が可能と判断し1/20退院。

外来にてCHOP療法を3コース施行後経過観察していたが、6月下旬に皮疹・発熱・肝障害・リンパ節腫大・γグロブリンの増加が見られ、悪性リンパ腫の再燃と判断し入院にてステロイド、シクロシポリンを投与。治療が奏効し現在外来にてフォロー中である。

臨床経過

CHOP (70%) ×6

プレドニゾロン

シクロスポリン

皮疹
発熱

末梢血中
異型細胞

IgG
(mg/dl)

2447

4778

1600

脳梗塞

全身性ヘルペス

2010.11

2011.6

2011.10

2012.3

経過

白血球数＆形質細胞様細胞

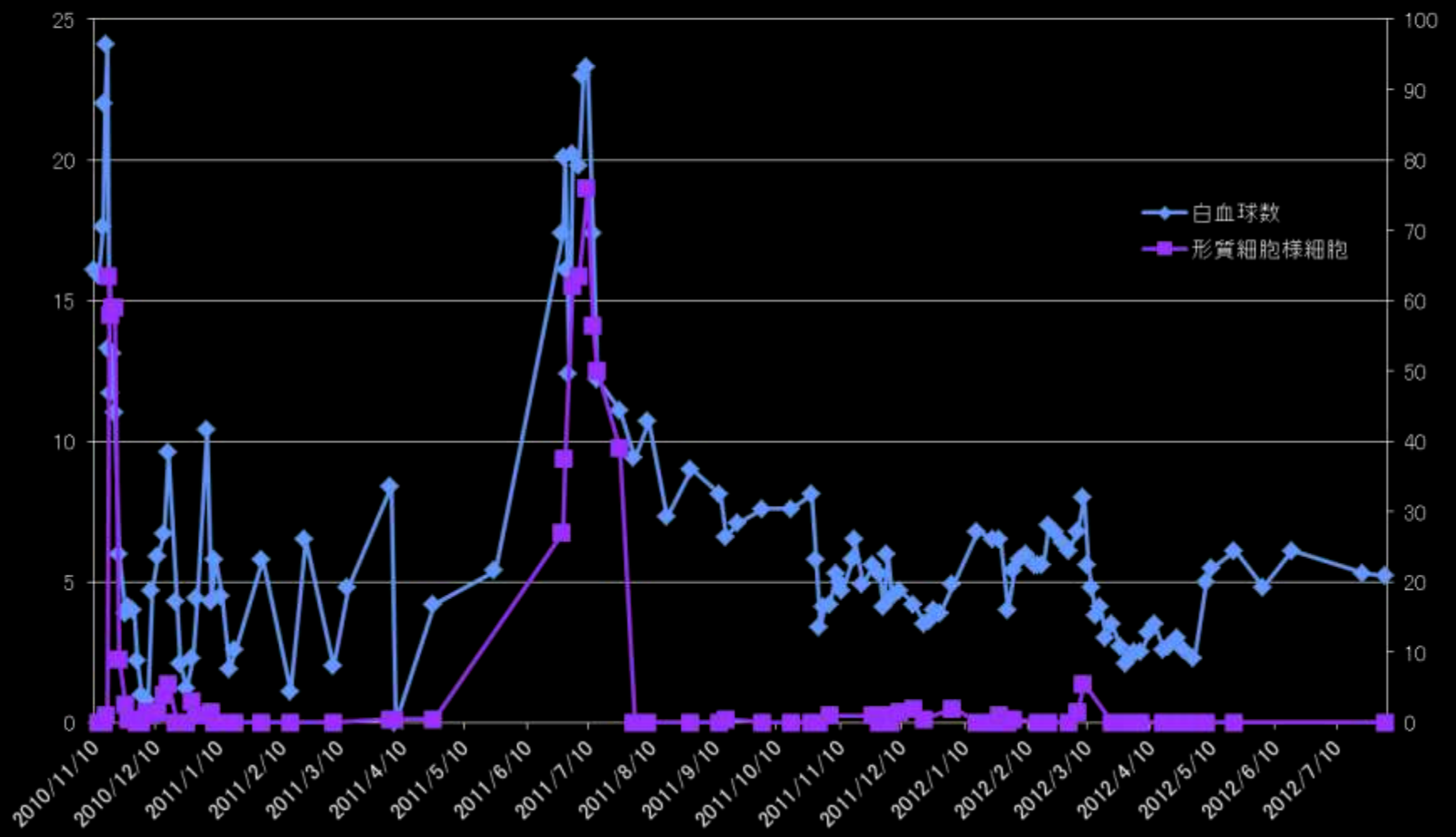

LDH＆sIL-2R

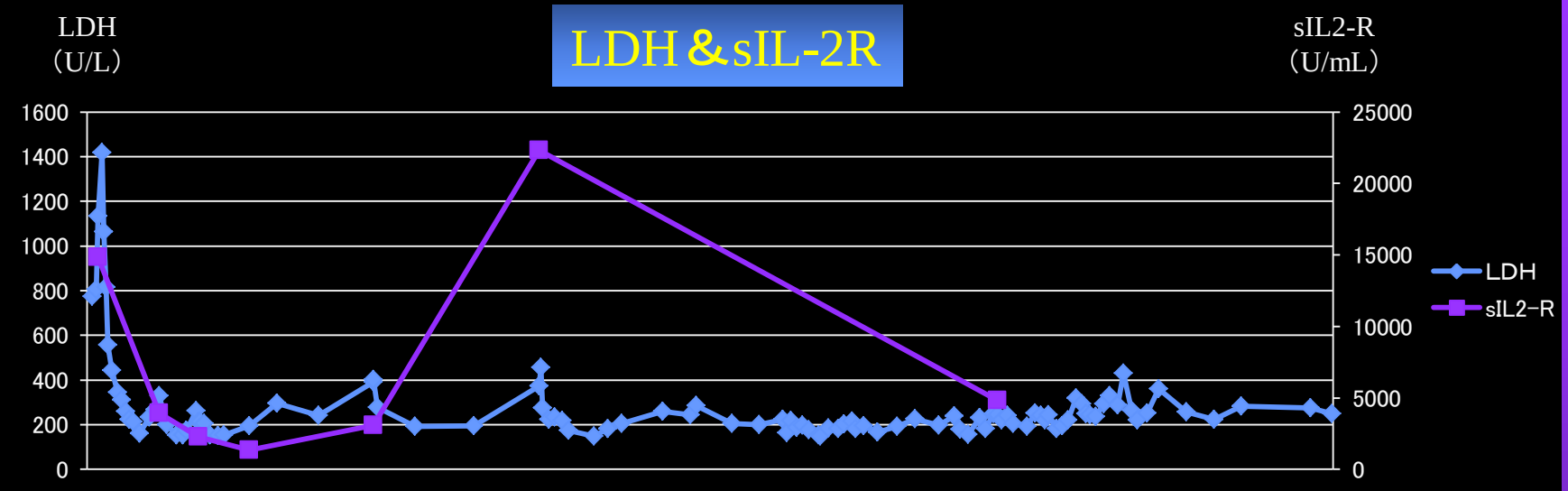

免疫グロブリン

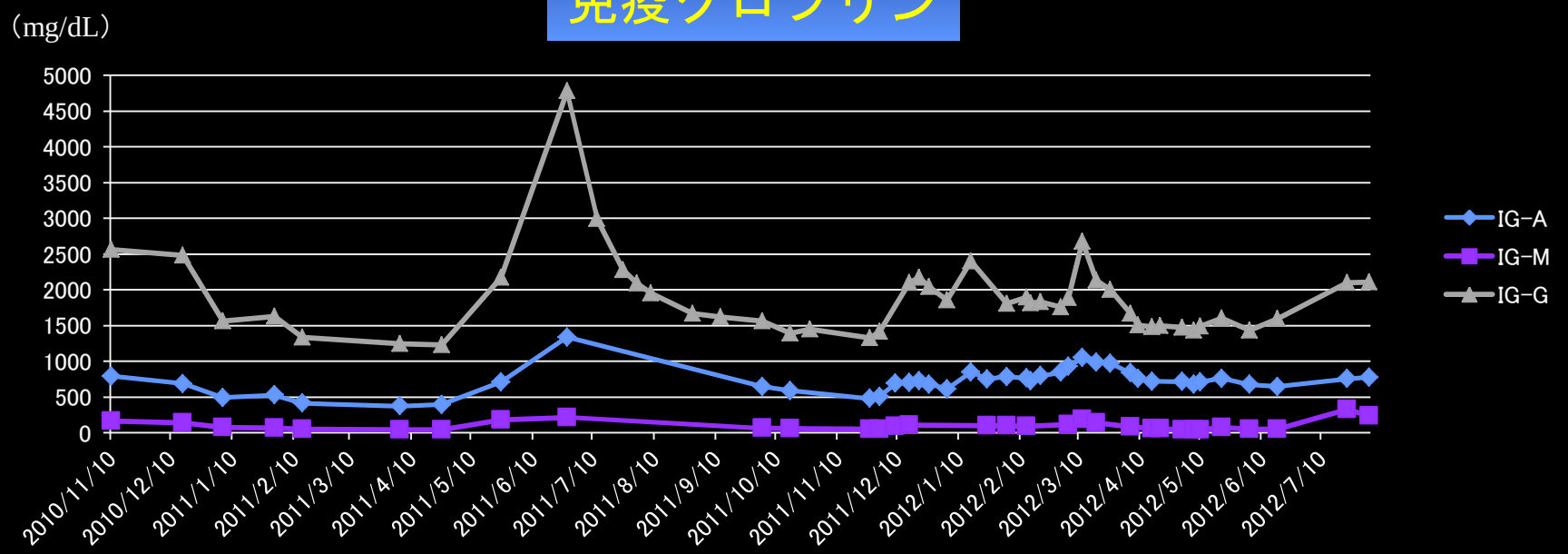

血管免疫芽球性T細胞リンパ腫

Angioimmunoblastic T-cell lymphoma : AITL

成熟T細胞またはＮＫ細胞腫瘍(ＷＨＯ分類2008)

1. T-cell prolymphocytic leukaemia
2. T-ce11 1arge granular lymphocytic leukaemia
3. Indolent large granular NK-cell lymphoproliferative disorder
4. Aggressive NK cell leukaemia
5. Fulminant EBV＋T-cell lymphoma of childhood
6. Adult T－cell leukaemia/lymphoma(HTLV-1＋)
7. Extranoda1 NK/T-cell lymphoma, nasaltype
8. Enteropathy－type intestina1 T-cell lymphoma
9. Hepatosplenic T－ce11 1ymphoma
10. Subcutaneous panniculitis-like T-cell lymphoma
11. Mycosis Fungoides
12. Sezary Syndrome
13. Primary cutaneous CD30 positive T-cell lymphoproliferative disorders
    - Primary cutaneous anaplastic large cell lymphoma
    - Lymphomatoid papulosis
    - Borderline lesions
14. Extranodal peripheral T-ce1Hymphomas,rare subtypes
    - Primary cutaneous gamma-delta T-cell lymphoma
    - Primary cutaneous CD8-positive aggressive epidermotropic cytotoxic T-cell lymphoma
    - Primary cutaneous CD4-positive sma11/medium T-cell lymphoma
15. Peripheral T-cell lymphoma, NOS
16. Angioimmunoblastic T-cell lymphoma
17. Anaplastic large cell lymphoma(ALCL), ALK positive
18. Anaplastic large ce1Hymphoma(ALCL), ALK negative

血管免疫芽球性T細胞リンパ腫

Angioimmunoblastic T-cell lymphoma : AITL

WHO分類2008と活用

血管免疫芽球性Ｔ細胞リンパ腫（angioimmunoblastic T-cell lymphoma ： AITL）は，多彩な細胞浸潤を呈し，高内皮細静脈（high endothelial venule ： HEV）および濾胞樹状細胞（follicular dendritic cell ： FDC）の著明な増生を伴い，リンパ節を侵す系統的疾患として特徴づけられる末梢性Ｔ細胞リンパ腫（peripheral T-cell lymphoma ： PTCL）と定義されている。

WHO血液腫瘍分類—WHO分類2008をうまく活用するためにより引用

WHO分類2008と活用

1988年に立案されたupdated Kiel分類から本型は末梢性Ｔ細胞リンパ腫／白血病の低悪性度群の一型として位置づけられ，その後のREAL分類（1994年）およびＷＨＯ分類第３版（2001年）においても同様に本型は末梢性T/NK細胞腫瘍の一独立亜型として位置づけられている。第３版の刊行以降，遺伝子発現プロファイリングを中心とした研究により腫瘍細胞に関する理解が深められた。 AITL の腫瘍細胞がCD4陽性細胞であることは以前より知られていたが，その後CD4-positive follicular helper T cell （CD4陽性濾胞性ヘルパーＴ細胞）に特徴的なマーカーであるCD10，CXCL13，PD-1も陽性であることが判明し，2007年にAITLの遺伝子発現プロファイルがfollicular helper T cellのものと一致することが明らかにされた。新ＷＨＯ分類第４版（2008年）ではCD4-positive follicular helper T cell がAITL腫瘍細胞の想定正常細胞由来細胞と記載されている。

WHO血液腫瘍分類—WHO分類2008をうまく活用するためにより引用

疫学

AITLは非ホジキンリンパ腫の1～2%，PTCLの約20%を占める疾患であり，アジア，北米に比べ，欧州に頻度が高いとされている。日本の集計では全悪性リンパ腫の約2～3%，Ｔ／ＮＫ細胞腫瘍の約10%を占め，その臨床病理学的特徴とともにＴ／ＮＫ細胞腫瘍の代表的一型といえる。

WHO血液腫瘍分類—WHO分類2008をうまく活用するためにより引用

臨床病変と予後

中高年に好発し60歳代に最も多く，やや男性優位である。大部分の症例は全身リンパ節の系統的腫脹を認め，肝脾腫，Ｂ症状，皮疹，関節炎などを伴う進行病期で診断され，胸水，腹水などの体液貯留傾向を示すことが多い。好酸球増多，クームス試験陽性，寒冷凝集素陽性，溶血性貧血，抗核抗体，クリオグロブリン，多クローン性高ガンマグロブリン血症など種々の検査値異常も認められる。白血化は稀で，通常高カルシウム血症はみられない。基本的にリンパ節に発生する節性リンパ腫であり，ときに皮膚浸潤をきたす以外に節外病変をもって発症することは少ない。

WHO血液腫瘍分類—WHO分類2008をうまく活用するためにより引用

臨床病変と予後

治療はCHOP（シクロホスファミド／ドキソルビシン／ビンクリスチン〔オンコビン〕/プレドニゾロン）療法などの多剤併用化学療法が行われているが，標準的治療法は確立されていない．自家造血幹細胞移植などの強力な治療も試みられており，EBMT（European Bone Marrow Transplatation）による自家造血幹細胞移植併用の大量化学療法を行ったAITL 146 例の後方視的研究では，初回完全奏効での有用性が報告されているが，通常は急速な臨床経過をとることが多く，生存期間中央値は３年未満とされている。背景に免疫異常が存在し，カリニ肺炎や真菌症などの日和見感染の合併をみることも多い。稀に，二次的にびまん性大細胞型Ｂ細胞リンパ腫を発生することが報告されている。

WHO血液腫瘍分類—WHO分類2008をうまく活用するためにより引用

臨床病変と予後

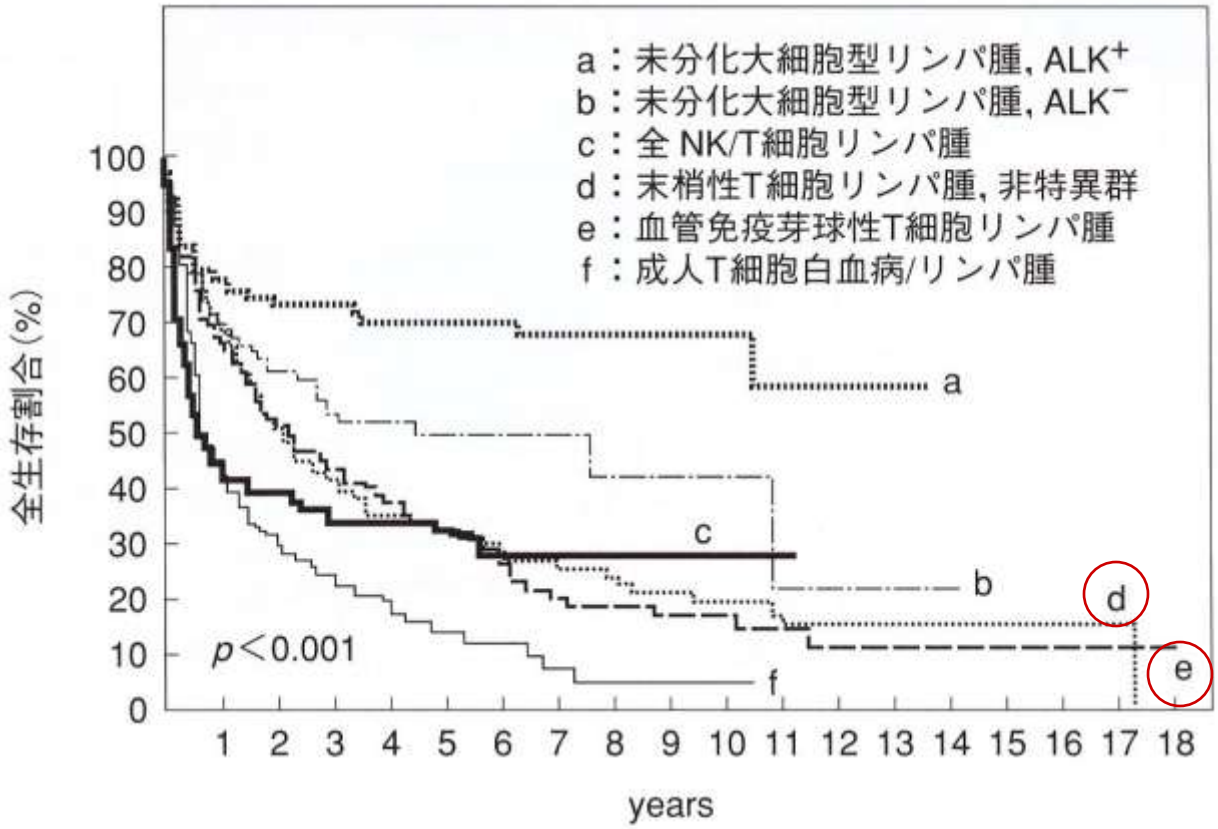

International T-Cell Lymphoma Projectにおける末梢性T/NK細胞リンパ腫(PTCL)の主要疾患単位の全生存割合[10)]

AITL の生命予後は PTCL, NOS とほぼ同様の全生存曲線を示し, 未分化大細胞型リンパ腫(ALK 陽性/陰性)より不良で, 成人 T 細胞白血病/リンパ腫より良好であるが, 診断後 10 年程度まで持続的に低下する.

医学のあゆみ Vol.235 No.5より引用

末梢性T細胞性リンパ腫

・PTCL NOS （末梢性Ｔ細胞リンパ腫- 非特定型）	CD4 ＞ 8，欠失（CD7，CD5，CD4/8，CD52） CD30 $^{-/+}$，CD56 $^{-/+}$，CD10 $^{-}$，BCL6 $^{-}$，CLCX13 $^{-}$，PD1 $^{-}$
・AITL （血管免疫芽球性Ｔ細胞リンパ腫）	CD4 $^{+}$ or 混在 CD4 $^{+}$ 8 $^{+}$，CD10 $^{+/-}$，BCL6 $^{+/-}$，CXCL13 $^{+}$ PD1 $^{+}$，濾胞樹状細胞増殖，EBV $^{+}$ CD20 $^{+}$ Ｂ芽細胞
・ATLL （成人Ｔ細胞性白血病 / リンパ腫）	CD4 $^{+}$，CD25 $^{+}$，CD7 $^{-}$，CD30 $^{-/+}$，CD15 $^{-/+}$，FoxP3 $^{+/-}$，
・ALCL （未分化大細胞リンパ腫）	CD30 $^{+}$，ALK $^{+/-}$，EMA $^{+}$，CD25 $^{+}$，cytotoxic granules $^{+}$ CD4 $^{+/-}$，CD3 $^{-/+}$，CD43 $^{+}$
・T rich B-cell lymphoma （Ｔ細胞豊富型Ｂ細胞リンパ腫）	反応性CD3 $^{+}$ Ｔ細胞を背景に大型CD20 $^{+}$ リンパ腫細胞がみられる
・T zone lymphoma （Ｔ領域型リンパ腫）	混在 CD4/CD8，腫瘍構造はよく CD25，CD30，CD20 陽性細胞も散在する

EBV：エプスタイン・バー ウイルス　　（WHO 分類 2008 より引用改変）

WHO血液腫瘍分類—WHO分類2008をうまく活用するためにより引用

T/NK細胞のクロナリティー検索　（CD4/8比では、腫瘍性は不明）

　T細胞のクロナリティー検索は，κ/λ比などB細胞系に異常を認めない症例で，CD4+8+，CD4-8-細胞や系統抗原の欠失細胞の集団を認める場合に，T/NK細胞系の腫瘍細胞の存在が考えられる．ただし，AITLではT細胞性の腫瘍であるにも関わらず，モノクローナルなB細胞の増殖を誘導することがあるので，注意が必要である．またT-MLではCD7,3の欠失細胞や抗原減弱症例が多いことから汎Tマーカーの陽性率とヒストグラムを相互に注意深く観察する必要がある．また，T-MLはCD4細胞型が多いが，CD4細胞の増殖は反応性病変やホジキン病でも認めるため，各解析領域において細胞の構成や各系統細胞で分化抗原の発現量の観察など，総合的に判断する必要がある．また，TcRVβのレパトア解析や分子遺伝学的検索などで確認する．

ベックマン・コールターHPより引用

背景のB細胞にも単一増殖性を認めた angioimmunoblastic T cell lymphoma

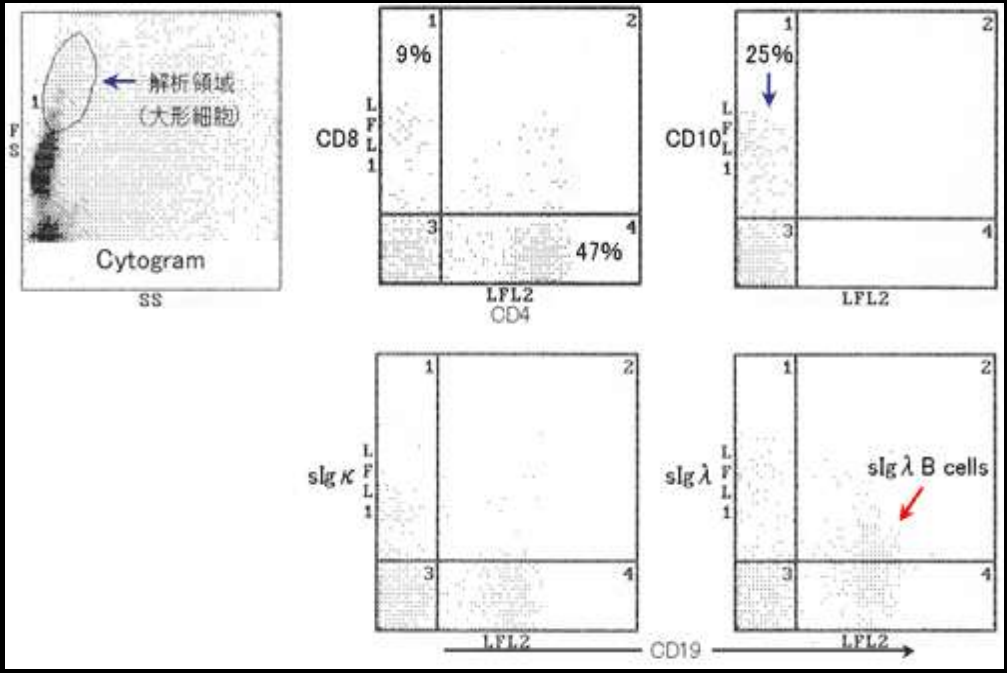

症例は65才男性．発熱と全身リンパ節腫脹．γ-Glb高値でeosinophiliaを認めた．頚部リンパ節生検にて，CD4+,45RO+ 細胞が優位で，大型細胞領域では，CD3は2峰性で抗原減弱細胞およびCD10陽性細胞を約25%認め，AITLに一致した所見であった．
しかし，B細胞はsIgλ型であった．
抗原受容体遺伝子再構成の検査においてもT細胞およびB細胞に再構成バンドを認めた．

ベックマン・コールターHPより引用

血液形態セミナー・シニアでの集計結果

第一診断	件数	%
PCL	23	59.0
MM	7	17.9
ML	3	7.7
MM with virus infection	1	2.6
LAHS	1	2.6
WM	1	2.6
Castleman病またはIgG4関連疾患	1	2.6
IVL	1	2.6
HPSを伴ったリンパ性の白血病	1	2.6

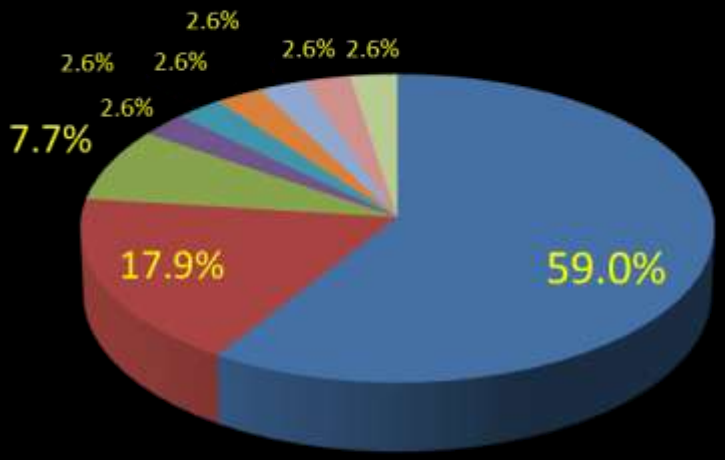

大阪府技師会血液検査部門　主催

Angioimmunoblastic T-Cell Lymphoma Initially Presenting with Replacement of Bone Marrow and Peripheral Plasmacytosis

Internal Medicine 2007

Spectrum of bone marrow findings in patients with angioimmunoblastic T-cell lymphoma

British Journal of Haematology, **137**, 416–422

AITL 13例中,3例では骨髄中の形質細胞が20%以上に増加していた。
うち2例では、当初の診断は形質細胞腫瘍であった。

まとめ＆結語(1)

〇末梢血および骨髄に形質細胞が増加した悪性リンパ腫を経験した

〇形質細胞は反応性と考えられたがCD19陽性と陰性が認められた

〇悪性リンパ腫は組織学的にはPTCL-NOSであったが臨床症状や他の検査結果を考慮するとAITLと考えられた

〇CHOP療法にてリンパ節腫大は縮小し治療は有効であったが、早期に増悪し、シクロスポリンを投与したところ奏効し現在は外来でフォロー中である

まとめ＆結語(2)

○末梢血・骨髄に反応性の形質細胞増加したAITLは症例報告は見られるが成書での記載は見られず、このような症例があることを知っておくことは早期診断・治療につながると考えられた

ご静聴有難うございました