

「ATLLの治療中に回盲部に 新たな集積をみた1例」

明和病院
血液内科 林 邦雄

症例 男性 66歳

COPD治療のため通院していた診療所での血液検査でATL cellsが22%認められた(2013.1)。

顔面、手指の発赤・浮腫を認めたことから大学の血液内科を受診、HTLV-1陽性を確認後、当院血液内科に紹介来院された(2013.3)。

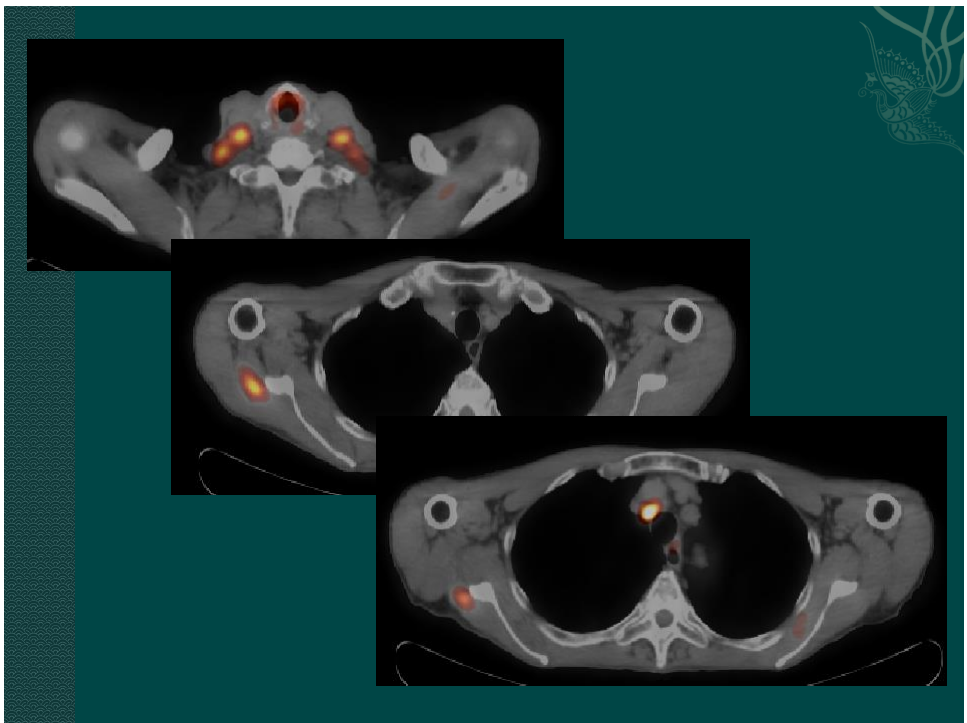
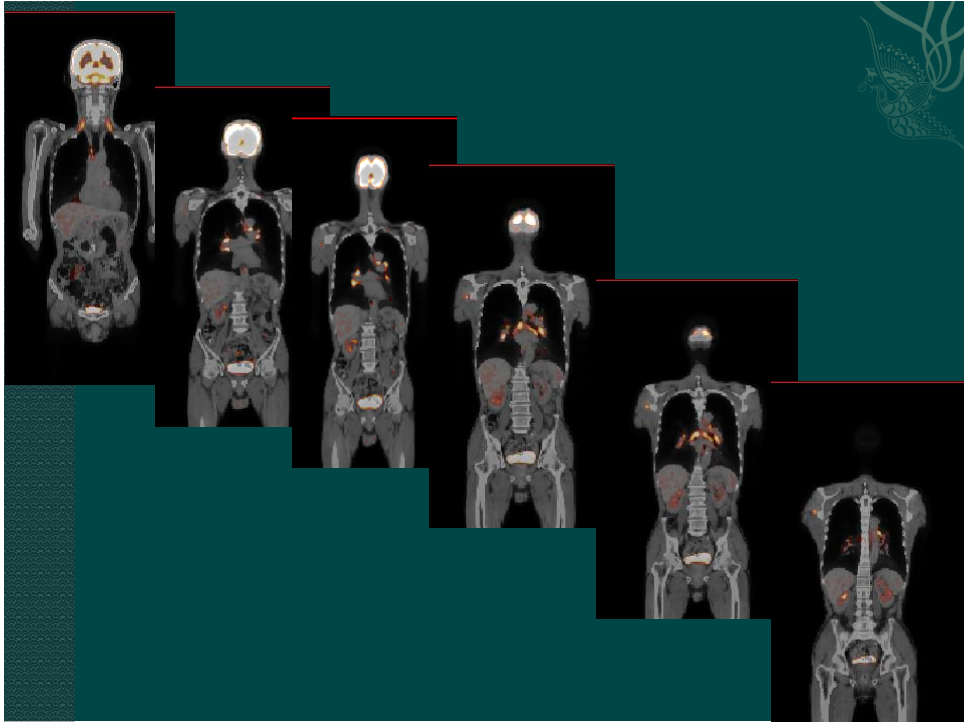
Hematological Data

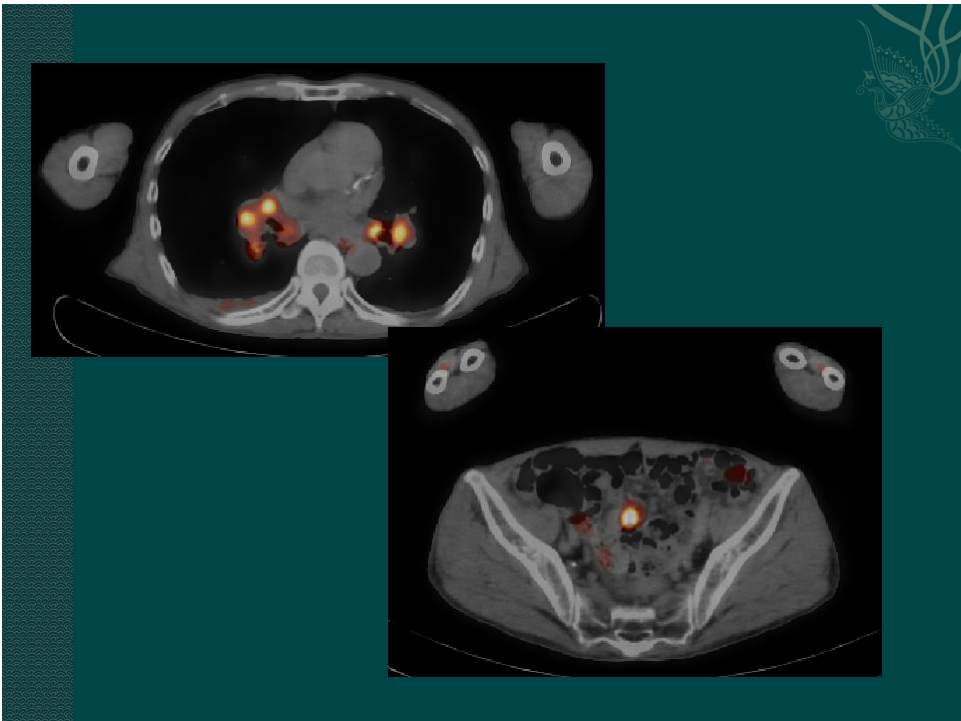
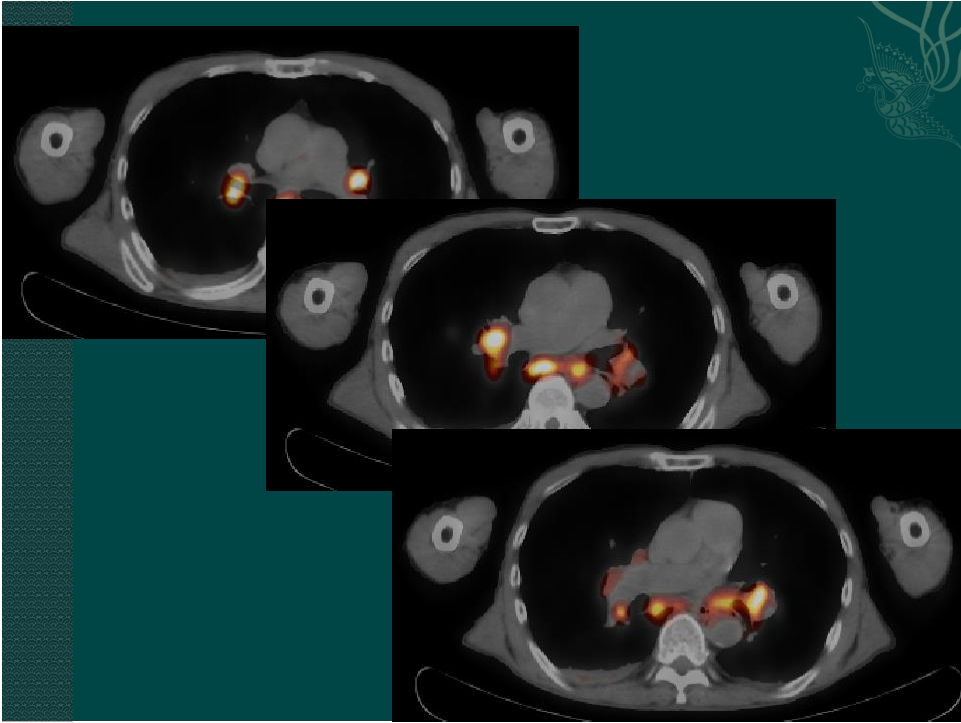
Blood			Bone Marrow		
WBC	10,900	/mic ³	NCC	10.6	*10E4/mic ³
St	4	%	Mgk	31.3	/mic ³
Seg	37		Blast	1.2	%
Lym	32		M/E	1.5	
Mo	7		ATL cells	4.6	
ATL cells	20				
Hb	14.6	g/dl	HTLV-IprovirusGAG(+)		
Platelet	21	*10E4/mic ³	HTLV-IprovirusPX(+)		
CD3	92.2	%	Serological Test		
CD4	87.4		sIL2R	4665	U/ml
CD5	91.2		LDH	296	U/l
CD8	3.2		CRP	1.15	mg/dl
CD25	63.2		ferritin	76.3	ng/ml
HTLV-1 WB					
P19	(+)				
P24	(+)				
P53	(+)				
GP46	(+)				

ATL cells in Bone marrow,
about 10% abnormal cells **CCR4 positive**

PET-CT(1)

縦隔、両側肺門部（傍気管支）に集積(SUVmax~7.12)
骨盤内正中に集積結節様(SUVmax~6.45)
右中葉に浸潤陰影、右下葉に不整形結節陰影
(SUVmax=2.7/1.75)
左下腹部淡い集積(SUVmax=3.42)



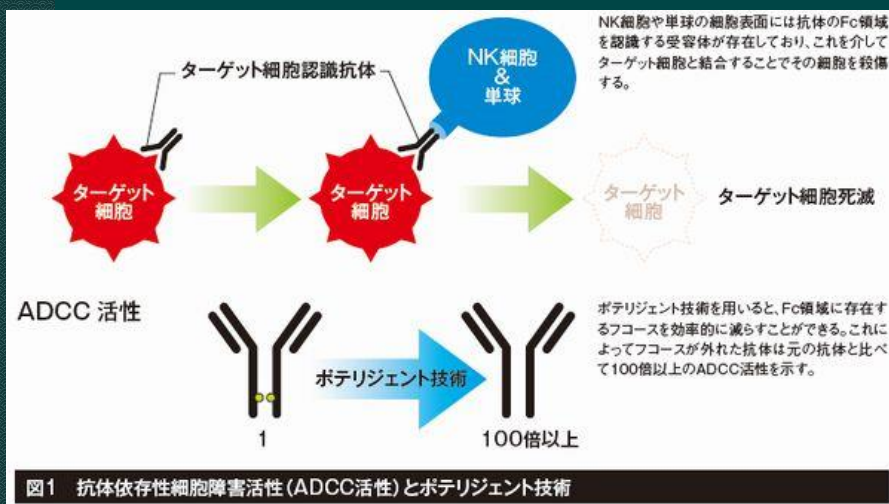


治療経過

末梢血中のATL cells

- ◇ 3/12 末梢のATL cells 30%で変化ない
- ◇ 4/4 ポテリジオ開始
- ◇ 4/11 2コース目で末梢のATL=0%になる
- ◇ 4/15 ATL=4%,
- ◇ 4/22 ATL=1%
- ◇ 4/24よりATL=0% in PB
- ◇ 4/25 3コース目

モガムリズマブ



PET-CT (2)

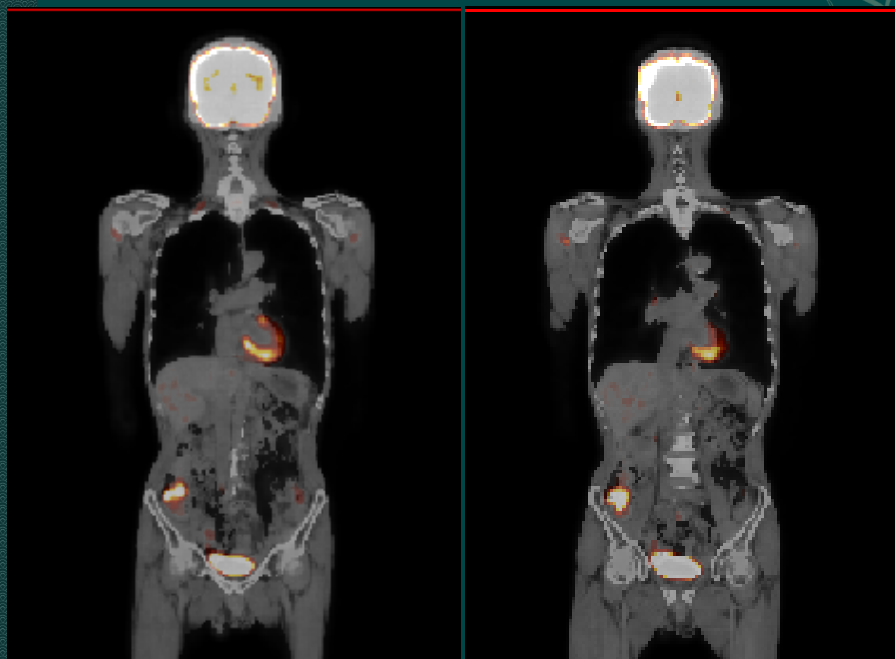
縦隔、両側肺門部（傍気管支）LN縮小、
(SUV_{max}~2.6)

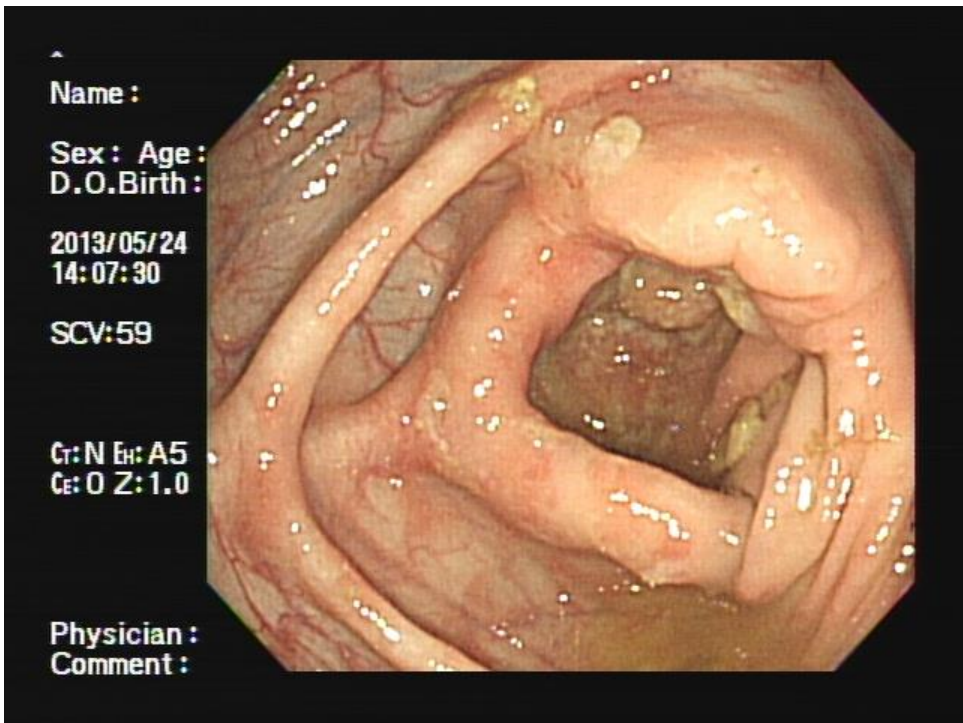
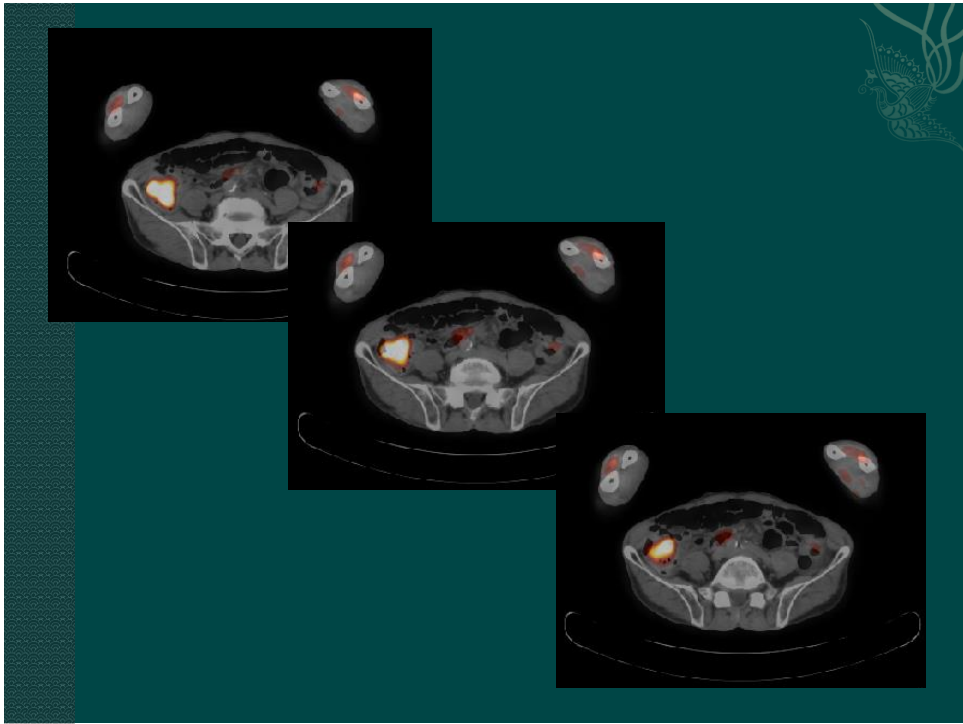
骨盤ない正中に集積結節様消退、

右中葉に浸潤陰影縮小、

右下葉に不整形結節陰影消退、

右側腸管内限局性腫瘤様病変 (SUV_{max}=8.92)





Name :

Sex : Age :

D.O.Birth :

2013/05/24

14:09:04

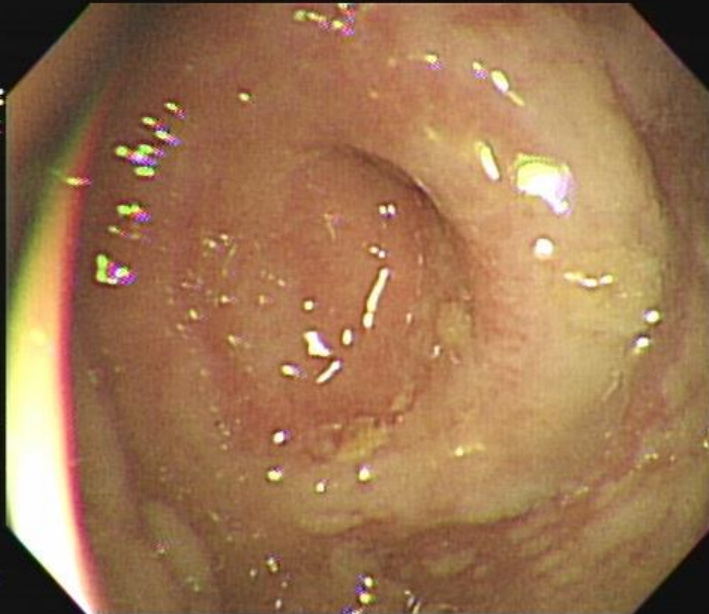SCV:61

Cr: N Et: A5

Ca: O Z: 1.0

Physician :

Comment :



Name :

Sex : Age :

D.O.Birth :

2013/05/24

14:09:31

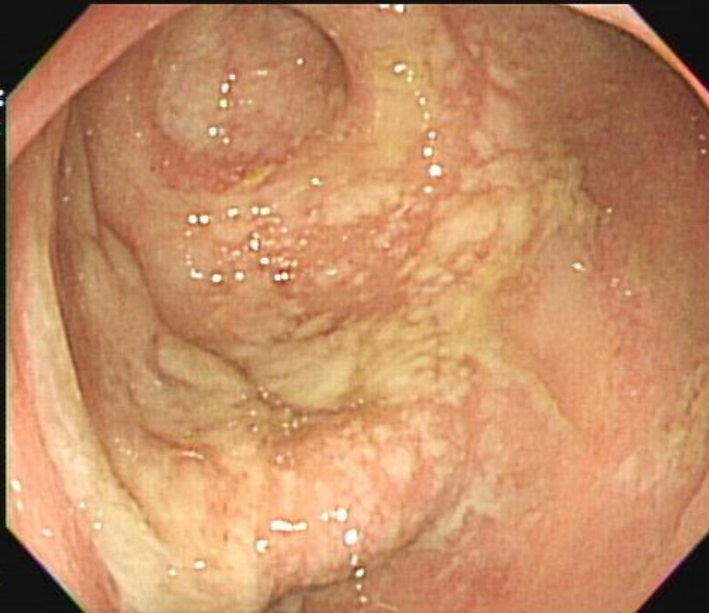
SCV:62

Cr: N Et: A5

Ca: O Z: 1.0

Physician :

Comment :



Name :

Sex : Age :

D.O.Birth :

2013/05/24

14: 10: 06

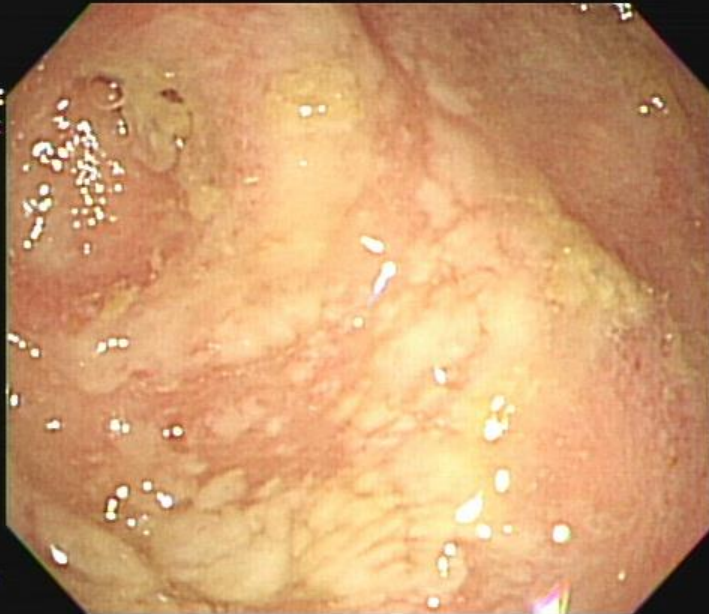
SCV:64

Cr: N Et: A5

Co: O Z: 1.0

Physician :

Comment :



Name :

Sex : Age :

D.O.Birth :

2013/05/24

14: 11: 30

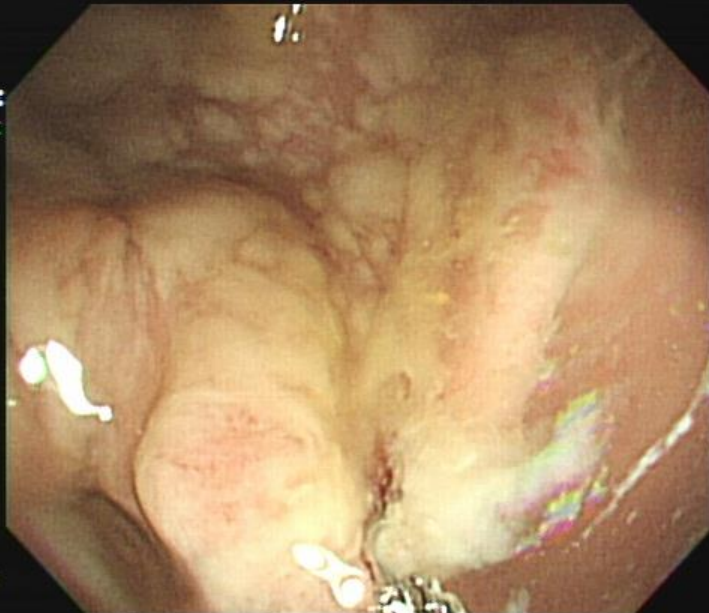
SCV:67

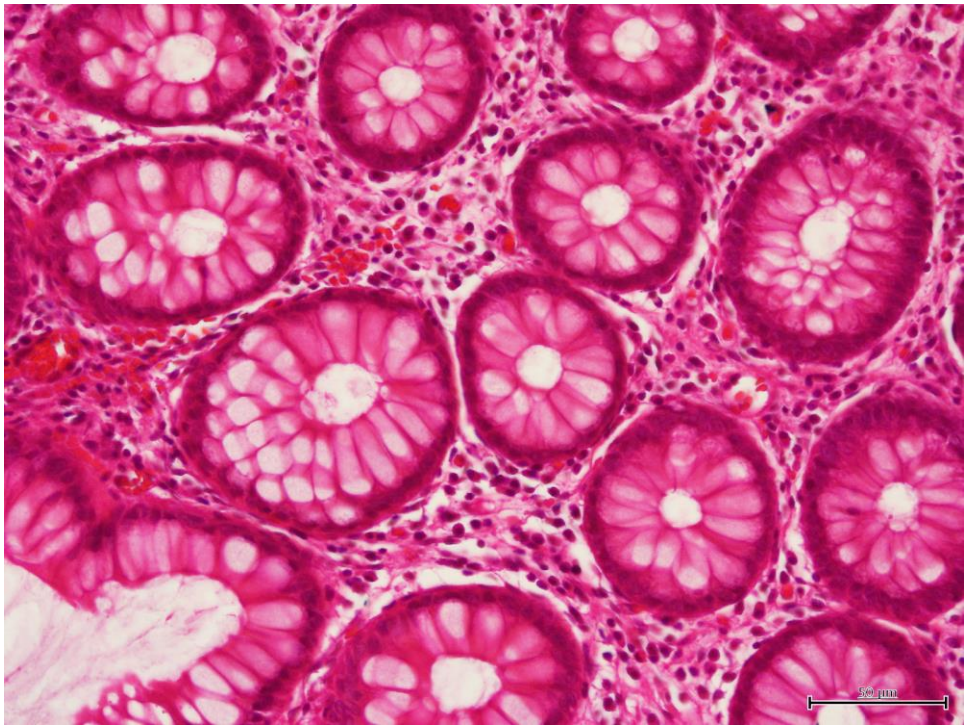
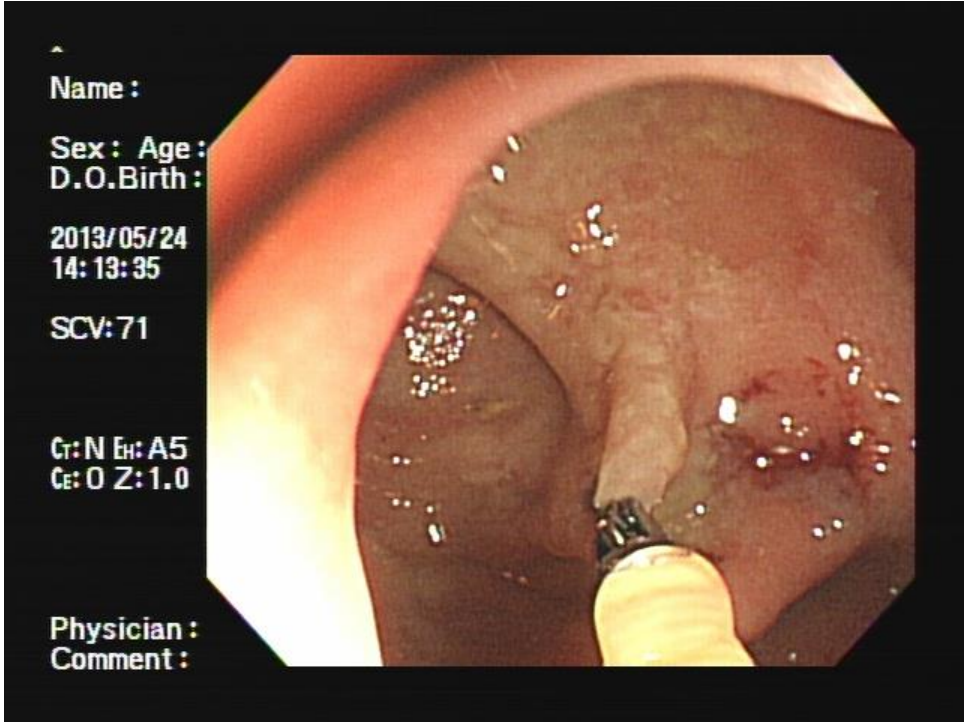
Cr: N Et: A5

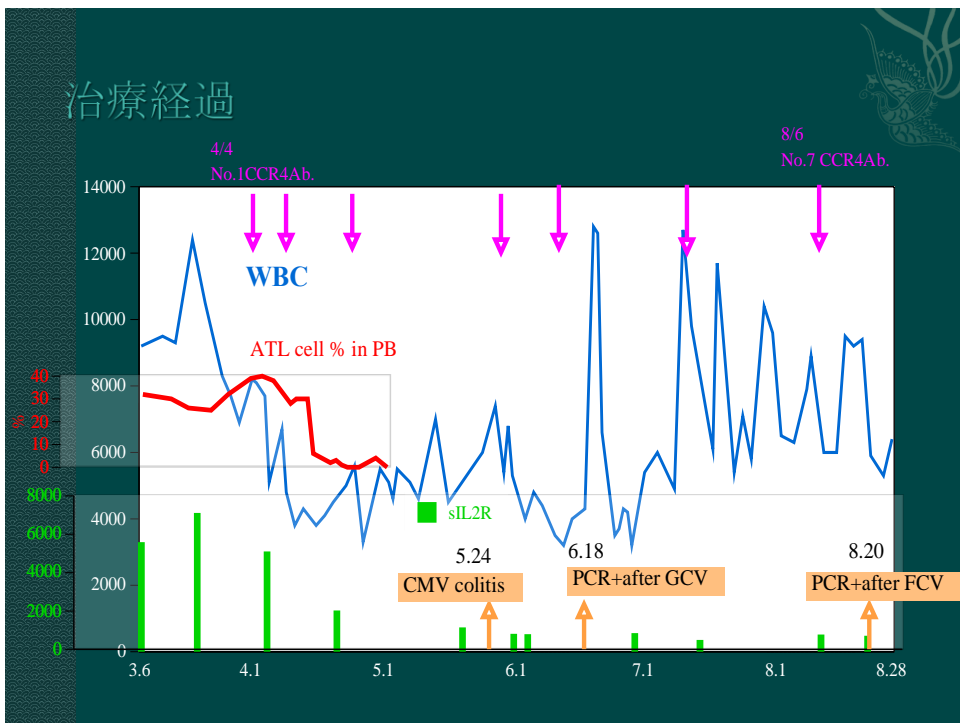
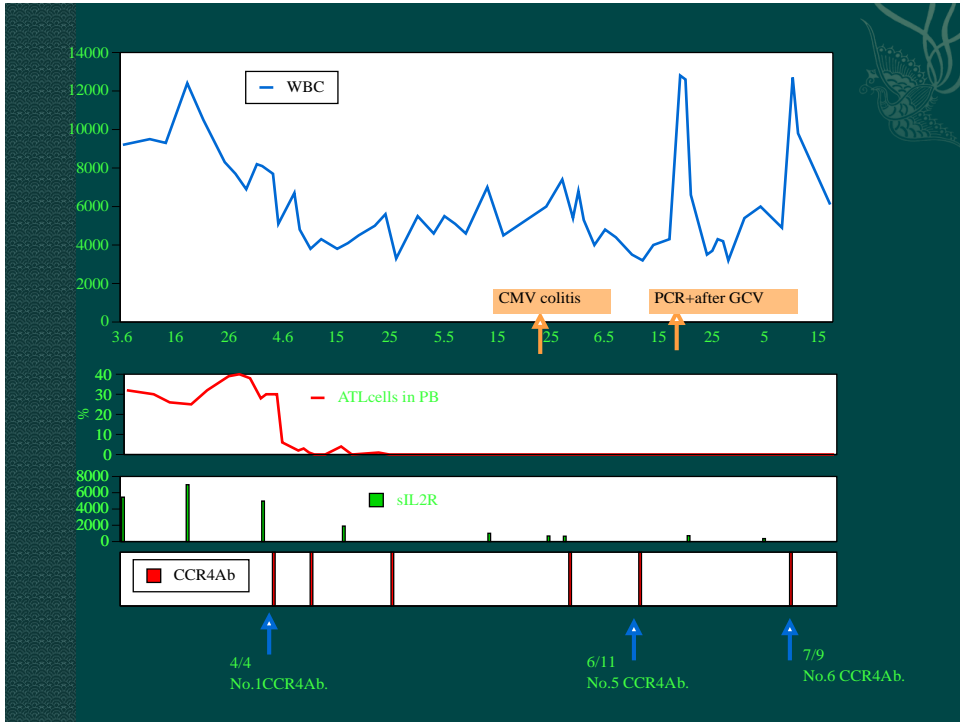
Co: O Z: 1.0

Physician :

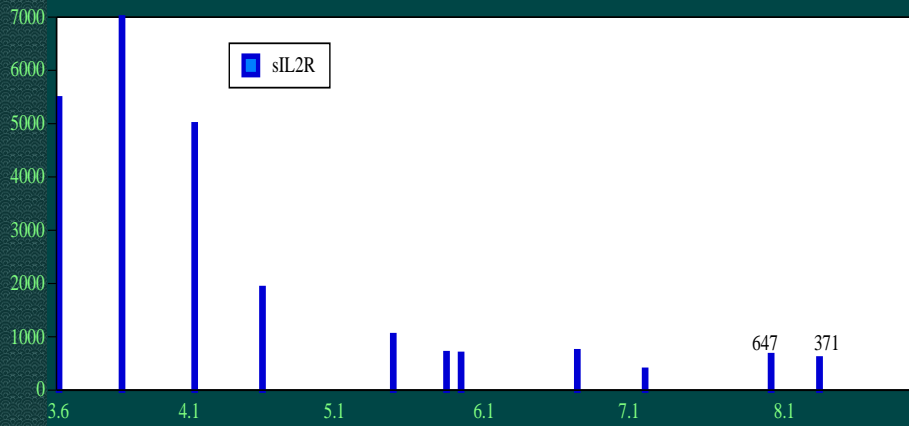
Comment :







sIL2Rの経過



ID No. :
Name :

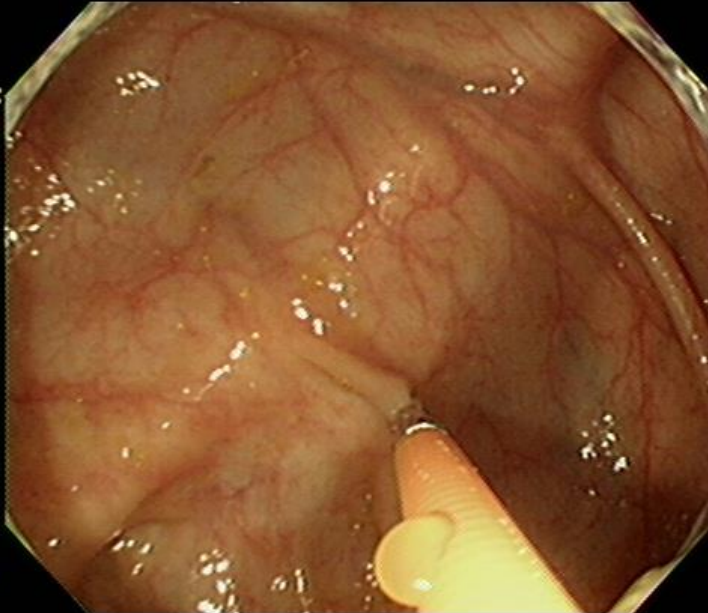
Sex : Age :
D.O.Birth :

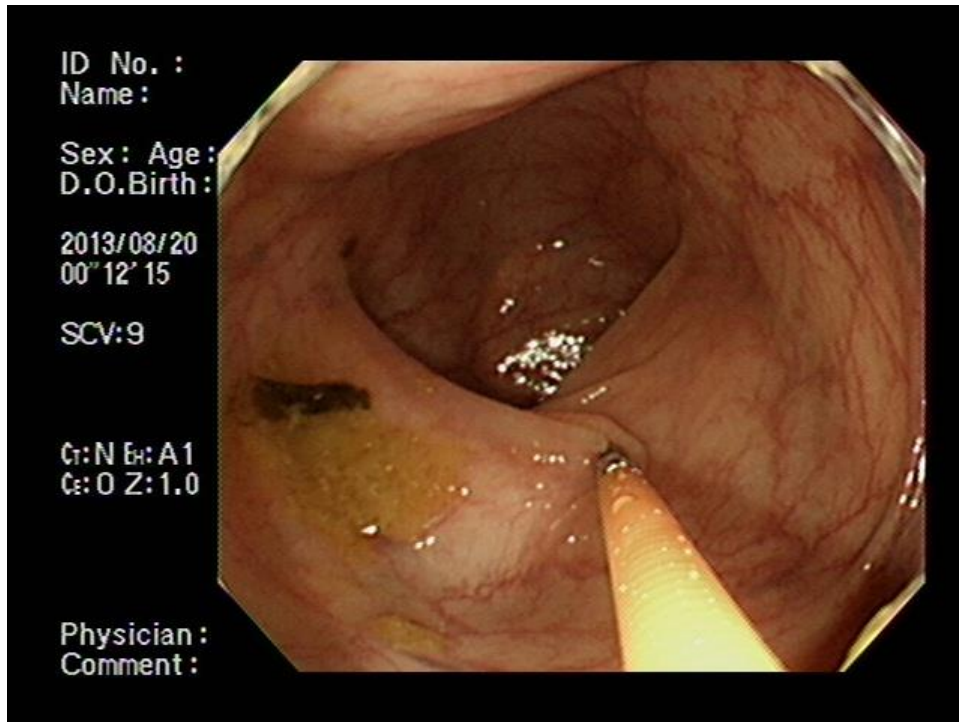
2013/08/20
00'11'19

SCV:5

Ct: N E: A1
Cs: O Z: 1.0

Physician :
Comment :





Immunological Problems

1. CMV colitis

GCVでCMV消えない

FCV、3weeks treatment後もなおPCRで残っている。

2. bacterial infectionを繰り返す。

5/31 : CMV IgG=27.2、**CMV IgM=2.3**、 C7HRP=0

6/25: CMV IgG=15.1、**CMV IgM=2.69**、 C7HRP=0

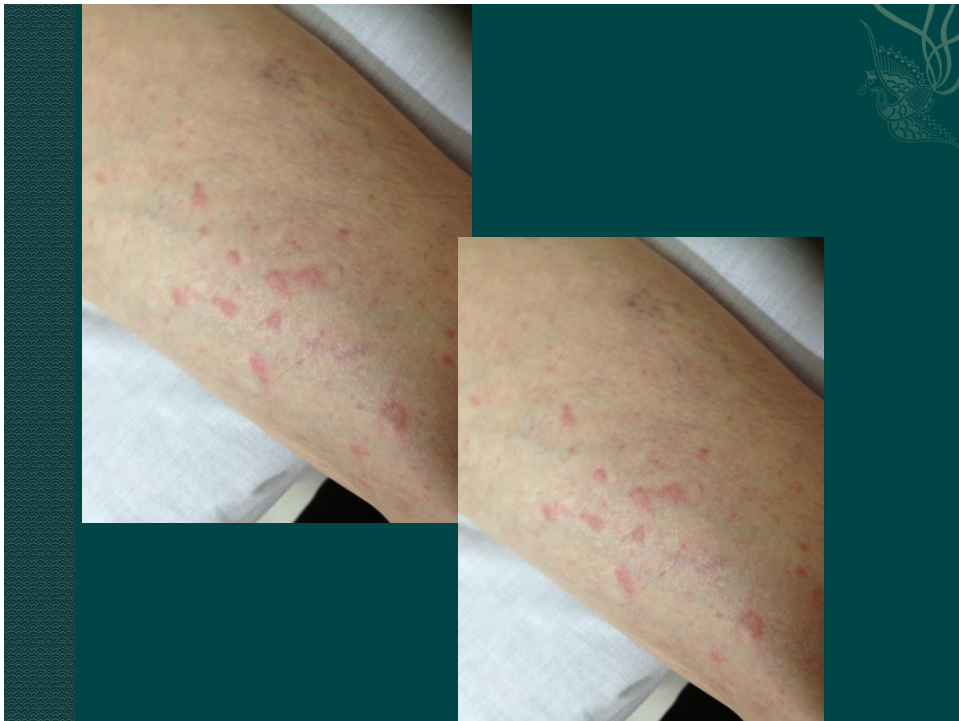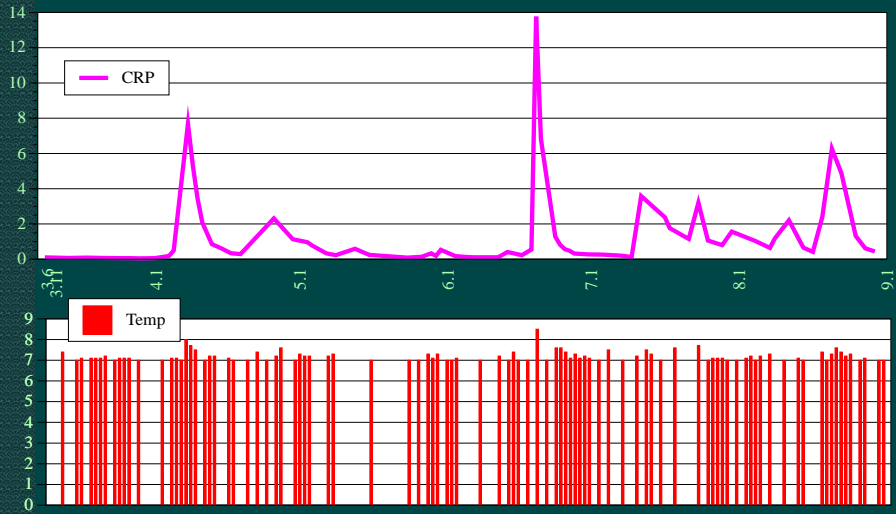
7/22 : CMV IgG=19、**CMV IgM=2.34**

ConA SI=30、 PHA SI=30

8/5 : CMV IgG=15.1、**CMV IgM=2.95**

9/11 : CMV IgG=**21.4**、**CMV IgM=1.8**、 C7HRP=0

CRP & Temperature



Summary

1. ATLLに対するポテリジオ治療
有効性は高い
副作用と治療間隔
2. ポテリジオの免疫障害
ウイルスのreactivation
熱を伴う細菌感染症
3. 腫瘍治療に伴う感染炎症病巣の同定にPET-CTは
非常に有効であった。